UNIVERSIDAD INTERNACIONAL DEL ECUADOR

FACULTAD DE CIENCIAS MÉDICAS DE LA SALUD Y DE LA VIDA

ESCUELA DE ODONTOLOGÍA

"Rehabilitación oral de un paciente edéntulo parcial superior mediante prótesis parcial fija combinada con prótesis parcial removible.

Reporte de caso clínico"

TRABAJO DE TITULACIÓN PARA LA OBTENCIÓN DEL TÍTULO DE ODONTÓLOGO

CYNTHIA KAROLINA VACA DELGADO

TUTOR: DR. ESTEBAN VIZCAINO

QUITO, 2019

DIRECTORES DEL TRABAJO DE TITULACIÓN

TUTOR:

DOCTOR ESTEBAN VIZCAINO

CERTIFICACIÓN

Declaración de la alumna:

Yo, Cynthia Karolina Vaca Delgado, con numero de cedula 1723444467, declaro bajo juramento, que el trabajo aquí descrito es de mi autoría; que no ha sido presentado anteriormente para ningún grado o calificación profesional, y ha consultado la bibliografía detallada necesaria para su realización.

Cedo mis derechos de propiedad intelectual a la Universidad Internacional del Ecuador, para que sea publicado y divulgado en internet, según lo establecido en la ley de propiedad intelectual, reglamento y leyes.



Cynthia Vaca

Declaración del Tutor

Yo, Dr. Esteban Vizcaíno, certifico que conozco a la autora del presente trabajo, siendo responsable exclusivo tanto de su originalidad y autenticidad, como de su contenido



Dr. Esteban Vizcaíno

DEDICATORIA

Este trabajo de titulación se lo dedico primordialmente a Dios que me dio las fuerzas para seguir adelante, superando los obstáculos que se me presentaban a lo largo de mi vida estudiantil, enseñándome a encarar las adversidades sin perder nunca la dignidad ni desfallecer en el intento.

A mi familia que gracias a ellos soy la persona que soy, a mis padres de manera muy especial, que me brindaron en todo momento su apoyo, comprensión, por ayudarme en los momentos difíciles y por brindarme los recursos necesarios para estudiar.

AGRADECIMIENTO

Le doy gracias a Dios por darme su amor y bondad a lo largo de mi vida.

A mi madre que me brindó su apoyo incondicional y me enseñó a no desfallecer ni rendirme ante nada. Por brindarme sus consejos y confiar en mis decisiones.

A mi padre por haberme enseñarme que con esfuerzo, trabajo y constancia se pueden lograr los objetivos y sueños que nos proponemos. Gracias por su sacrificio y ejemplo.

A mis hermanos por brindarme su motivación y ejemplo para seguir adelante y lograr mis metas.

A mi tutor, el doctor Esteban Vizcaíno, por ser mi guía durante mi trabajo de titulación, que gracias a su experiencia me ha transmitido su valioso conocimiento, por su paciencia y consejos durante la elaboración de mi trabajo de titulación.

A mi universidad, por haberme brindado la oportunidad formarme en ella y realizarme como profesional, gracias a todos mis profesores que me brindaron sus grandes conocimientos y consejos para afrontar mi vida profesional.

INDICE

DIRECTORES DEL TRABAJO DE TITULACIÓN 2

DEDICATORIA 4

AGRADECIMIENTO 5

RESUMEN 12

ABSTRACT 13

INTRODUCCIÓN 14

PLANTEAMIENTO DEL PROBLEMA 16

JUSTIFICACIÓN 17

OBJETIVOS 18

Objetivo general: 18

Objetivos específicos: 18

MARCO TEÓRICO 19

1. CAPITULO I 19

1.1 Edentulismo 19

1.1.1 Clasificación 20

1.1.2 Consecuencias del edentulismo 20

2. CAPITULO II 22

2.1 Tipos de prótesis 22

2.1.1 Prótesis parcial fija dentosoportada 22

2.1.2 Componentes de la prótesis parcial fija 23

2.1.3 Principios de la prótesis parcial fija 24

2.1.4 Indicaciones de la prótesis fija 28

2.1.5 Contraindicaciones de la prótesis fija 29

3. CAPITULO III 31

3.1 Prótesis parcial removible 31

3.1.1 Clasificación de Kennedy 31

3.1.2 Reglas de Applegate 32

3.1.3 Principios Biomecánicos 33

3.1.4 Componentes de la prótesis parcial removible 34

3.1.5 Indicaciones de la prótesis parcial removible 36

3.1.6 Contraindicaciones de la prótesis parcial removible 37

3.1.7 Cuidado y mantenimiento de la prótesis parcial removible. 37

4. PRESENTACIÓN CASO CLÍNICO 39

4.1 HISTORIA CLINICA 39

4.2 Diagnóstico 44

4.3 Plan de tratamiento 44

4.4 Pronóstico 45

4.5 DESCRIPCIÓN DE PROCEDIMIENTOS REALIZADOS 45

4.5.1 Fase inicial 45

4.5.2 Fase Rehabilitadora 46

5. DISCUSIÓN 72

6. CONCLUSIONES 73

7. RECOMENDACIONES 74

REFERENCIAS BIBLIOGRÁFICAS 75

LISTA DE TABLA

Tabla 1: Factores relacionados con la resistencia del tallado……25

Tabla 2: Reglas de Applegate……32

Tabla 3: Principios Biomecánicos de la PPR…….33

Tabla 4: Signos vitales del paciente……...38

Tabla 5: Plan de tratamiento……..43

Tabla 6: Diseño de la prótesis parcial removible superior…….59

LISTA DE FIGURAS

Figura 1: Los componentes de una prótesis parcial fija ……..……...22

Figura 2: Componentes básicos de una PPR…….…….....35

Figura 3:Examen clínico extraoral. A) Fotografía frontal. B) Fotografía frontal sonriendo. C) Fotografía de perfil lado derecho D) Fotografía de perfil izquierdo 38

Figura 4: Examen Intraoral A) Fotografía intraoral oclusal superior, B) Fotografía intraoral oclusal inferior C) Fotografía intraoral de lado derecho, D) Fotografía intraoral de lado izquierdo. E) Fotografía intraoral frontal en oclusión. 39

Figura 5: Odontograma 40

Figura 6: A) Indicadores de salud bucal, B) Índices CPO 40

Figura 7: Exámenes complementarios, radiografía panorámica 41

Figura 8: A) Toma de impresión con alginato, B) modelos de estudio superior C) modelo de estudio inferior 44

Figura 9: A) base de acrílico con rodetes de cera, B) análisis del plano de orientación. ... 45

Figura 10: A) montaje en el articulador vista lateral derecha, B) montaje en la articulador vista lateral izquierda, C) montaje en el articulador vista posterior. 47

Figura 11: Encerado diagnóstico y matriz. 47

Figura 12:A) remoción de la corona metal porcelana mal adaptada, B) limpieza del muñón con presencia de caries. 49

Figura 13: Tallado con fresa troncocónica de punta redonda el diente # 21, 11, 12,14.. ... 49

Figura 14: modelo superior tallado en el paralelizador, para poder evaluar el paralelismo de las paredes axiales de los dientes tallados..... 50

Figura 15: provisional del diente #11, 12, 13, 14,21. 51

Figura 16: A) Colocación del hilo retractor, B) impresión con pasta pesada de adisión, C) se retira el hilo de retracción, D) se coloca la pasta liviana de adisión, E) se toma la impresión con alginato de la arcada antagonista, F) se toma el registro de mordida. 54

Figura 17: A) estructura metálica, B) colocación con pasta liviana y se lleva a la boca la estructura metálica, C) se verifica si existen irregularidades en la pasta liviana, como perforación de la pasta. 54

Figura 18: A) Estructura metal porcelana, B) prueba de porcelana con reimpresión con pasta liviana, C) se verifica si existe alguna irregularidad o trasparencia en la pasta liviana. 55

Figura 19:A) limpieza con clorhexidina y cepillo profiláctico de la estructura metal – porcelana, B) Limpieza de los muñones con clorhexidina y cepillo profiláctico, C)

Colocación de hilo dental entre los dientes de la estructura de metal – porcelana antes de cementar el puente fijo, D) se retiran los hilos removiendo los excesos de cemento. 57

Figura 20: modelo colocado en el paralelizador para marcar el ecuador dentario de los dietes pilares para la prótesis parcial removible. 58

Figura 21: diseño de la prótesis parcial removible en el modelo de estudio 59

Figura 22: A) tallado del diente pilar con fresa troncocónica de punta redonda para la colocación del apoyo de la prótesis parcial removible, B)se mide con una sonda periodontal la extensión del tallado, C)impresión superior definitiva con alginato, D)impresión de la arcada antagonista. 60

Figura 23: prueba en cera de la prótesis parcial removible. 61

Figura 24:A) prueba de enfilado, B) corrección de puntos altos de contacto de los dientes artificiales. 61

Figura 25: Colocación de la prótesis parcial removible 62

Figura 26: Instalación de la prótesis parcial removible superior. 63

Figura 27:A) fabricación de matriz con silicona pesada de condensación, B) remoción de restauración de amalgama, C) tallado del diente #37 tipo overlay. 64

Figura 28: A) toma de impresión con pasta pesada de adisión, B) colocación de pasta liviana de adisión,C) colocación de provisional. 65

Figura 29: A) limpiamos el diente de los restos del cemento temporal, B) limpiamos la incrustación con clorhexidina, C) cementamos la incrustación y retiramos algún exceso de cemento con hilo dental. 66

Figura 30: Fotografías comparativas del antes y después del tratamiento terminado. 67

ÍNDICE DE ANEXOS

Anexo 1: Consentimiento informado 76

Anexo 2: Datos personales del paciente y autorización. 77

Anexo 3: Datos clínicos. 78

Anexo 4: Diagnostico y plan de tratamiento. 79

Anexo 5: Registro de tratamiento. 80

Anexo 6: Registro de retiro de materiales e insumos. 83

Anexo 7: Consentimiento informado del paciente para la elaboración de la prótesis parcial removible 85

Anexo 8: Protocolo de Prótesis parcial removible. 86

Anexo 9: Consentimiento informado del paciente para la colocación la prótesis parcial fija. 87

Anexo 10: Protocolo de prótesis parcial fija. 88

Anexo 11: Consentimiento informado del paciente para la colocación de incrustación de ceromero 90

Anexo 12: Protocolo para incrustación. 91

RESUMEN

El edentulismo, es un problema irreversible que puede provocar un deterioro físico, mental, funcional y psicológico. Perder las piezas dentarias, hace que un hábito tan habitual como sonreír, se convierta en un problema y un impedimento para relacionarse con las demás personas. El edentulismo trae consecuencias fisiológicas como: la alteración de tejidos duros y blandos, además de alteraciones estéticas; en cuanto a consecuencias funcionales, provoca modificaciones en el habla, la masticación, la fonética y deterioro nutricional.

La rehabilitación oral es una especialidad de la odontología, encargada de la restauración y reposición de las piezas dentales para devolver función, estética y armonía al sistema estomatognático. El presente caso se trata de un paciente edéntulo parcial que fue sometido a un tratamiento con rehabilitación oral, a través de la confección de prótesis parcial fija y prótesis parcial removible convencional, por su elaboración relativamente sencilla, duradera y económicamente conveniente.

PALABRAS CLAVE: edentulismo, rehabilitación oral, prótesis parcial fija, prótesis parcial removible, plano oclusal.

ABSTRACT

Edentulism is an irreversible problem that can cause physical, mental, functional and psychological deterioration. Losing the teeth, makes a habit as usual as smiling, become a problem and an impediment to interact with other people. Edentulism has physiological consequences such as: the alteration of hard and soft tissues, as well as aesthetic alterations; as for functional consequences, it causes changes in speech, chewing, phonetics and nutritional deterioration.

Oral Rehabilitation is a specialty of dentistry, responsible for the restoration of dental pieces to restore its function, aesthetics and harmony. A suitable solution for the partial edentulism of the patient was the preparation of fixed partial dentures and conventional removable partial dentures, due to their relatively simple, durable and economically convenient elaboration.

KEY WORDS: edentulism, oral rehabilitation, partial fixed denture, removable partial denture, occlusal plane.

INTRODUCCIÓN

La pérdida de las piezas dentales, genera graves consecuencias tales como alteraciones estéticas, alteración de la función masticatoria, migración y rotación de los dientes restantes, extrusión dentaria; afectando al estado nutricional y la salud en general (Rojas P, 2017). La pérdida de un diente, está relacionada a varias causas, ya sea por traumatismos, procesos infecciosos o inflamatorios, ocasionando cambios negativos en la salud bucal del paciente (Sanz G, 2018). Según el Ministerio de Salud Pública del Ecuador, las patologías bucales de mayor prevalencia en la población son la caries dental y la enfermedad periodontal, dichas patologías son la etiología principal del edentulismo. (Ministerio de salud publica, 2009).

La Rehabilitación Oral, es la especialidad odontológica que tiene por objetivo devolver la estabilidad y un adecuado funcionamiento al sistema estomatognático de pacientes, que han perdido una o más piezas dentales. Según cada caso en particular, los dientes perdidos pueden ser reemplazados mediante la utilización de aparatos protésicos fijos o removibles, parciales o totales y con implantes. (Huacon V, 2019).

La prótesis parcial fija, está planteada como una opción viable para la sustitución de los elementos dentarios perdidos, altamente demandada por la ventaja que representa para el paciente, como el no tener que removerla para su higienización y por las bondades estéticas que proporciona (Acosta E, 2015). En caso de que el paciente presente espacios edéntulos, cuya longitud contraindique la utilización de una prótesis parcial fija convencional, una de las alternativas sería la utilización de prótesis parcial removible, esta debe estar diseñada de tal manera, que pueda ser convenientemente retirada de la boca y reinsertada por el mismo paciente (Giraldo O. , 2008).

A la hora de la rehabilitación es importante que la satisfacción del paciente se encuentre relacionada con la estética lograda, así también con la salud de los tejidos residuales. (Cancio O, 2009).

Este trabajo tiene como objetivo presentar el caso clínico de un paciente adulto de sexo masculino de 55 años de edad, con ausencia dental en el sector anterior superior que afecta notablemente su aspecto estético, la función fonética y la masticación; el cual va a ser rehabilitado mediante una prótesis fija que incluye, puente de porcelana fundida sobre metal. Adicionalmente se rehabilitó las zona edéntula posterior superior mediante prótesis parcial removible de cromo-cobalto.

PLANTEAMIENTO DEL PROBLEMA

Paciente de sexo masculino de 55 años de edad, acude a la clínica odontológica de docencia de la Universidad Internacional del Ecuador; comenta tener varias ausencias dentales e insatisfacción en cuanto al aspecto estético, alega que desea recuperar su sonrisa y reemplazar los dientes perdidos.

Después del registro de datos personales clínicos y fotográficos, se procede a la valoración clínica intraoral y radiográfica, lo cual permitió establecer que el paciente presentaba edentulismo parcial superior anterior y posterior, así como edentulismo parcial inferior en el sector posterior.

En este caso, se planteó la necesidad de remplazar las piezas dentarias faltantes a través de prótesis parcial fija en el sector anterior y prótesis parcial removible en el sector posterior superior. Por lo tanto es importante exponer las siguientes interrogantes: ¿En este caso, cuál es la finalidad de la rehabilitación protésica?, ¿Qué actividades del sistema estomatognático se conseguirá restablecer mediante la realización del tratamiento protésico? ¿Qué problemas serán posteriormente evitados tras la colocación de los elementos protésicos?

JUSTIFICACIÓN

El edentulismo, es una condición frecuente en el Ecuador, principalmente asociado a factores como el nivel socioeconómico y falta de conocimientos o educación sanitaria. Por estas condiciones, las personas optan por realizarse tratamientos radicales, mismos que conllevan a la pérdida de piezas dentales. (Rodríguez R, 2017).

La pérdida dental va a tener graves repercusiones en las funciones del sistema estomatognático, como son: la masticación, la fonética y la estética (Gutierrez V., 2015). De la misma manera está relacionada con la pérdida de la autoestima y la insatisfacción del aspecto físico personal y dificultad para relacionarse en el ámbito social (Rojas P, 2017).

Sobre la base del problema planteado, se justifica la necesidad de realizar la rehabilitación oral, de un paciente con diagnóstico de edentulismo parcial superior con el objetivo de recuperar la función, estética y equilibrio en el sistema masticatorio.

Por tal motivo, se plantearon varias opciones de tratamiento, terminándose por elegir el plan terapéutico que más se ajustaba a las opciones económicas del paciente, sin dejar de realizar una odontología integral y ética, mejorando así el aspecto funcional y estético, que cumpla las expectativas del paciente.

OBJETIVOS

Objetivo general:

Rehabilitar a un paciente edéntulo parcial superior, mediante prótesis parcial fija y prótesis parcial removible para mejorar la condición oral del paciente.

Objetivos específicos:

- Devolver la funcionalidad del sistema masticatorio a través de prótesis parcial fija anterior y prótesis parcial removible en el sector posterior superior.
- Recuperar la estética bucal del paciente mediante prótesis parcial fija en el sector anterior superior.
- Impedir la extrusión de las piezas antagonistas.

MARCO TEÓRICO

1. CAPITULO I

1.1 Edentulismo

El edentulismo se refiere a la ausencia de dientes. Este se puede clasificar en edentulismo parcial y total. La actividad cariosa y la enfermedad periodontal son los factores que principalmente provocan la pérdida dental (Gutierrez V., 2015).

La ausencia de dientes tiene un impacto muy grande sobre las personas, ya que disminuye el rendimiento de la función masticatoria, por lo tanto puede generar pérdida de peso en los afectados. Así también, el inadecuado aspecto estético producido por el edentulismo, se suele asociar con una autoestima muy baja y grandes dificultades al relacionarse en el ámbito familiar y social; junto con esto, los problemas nutricionales que provocan una calidad de vida disminuida (Marttens, 2010).

Existe una relación inversa entre la calidad de vida de los pacientes y su edentulimos, ya que por los efectos psicológicos observados de perdida dental, se verán afectados, ciertos comportamientos de la persona. Por el contrario, al restituir los dientes perdidos, normalmente se presentan cambios positivos en la calidad y percepción de vida de los afectados (Vanegas E, 2016).

En algunos estudios epidemiológicos, se evidencia una mayor recurrencia de edentulismo en adultos mayores, misma que frecuentemente se ha relacionado con un bajo nivel socio-económico y una educación deficiente (Belaúnde A, 2012).

1.1.1 Clasificación

Existen dos formas de edentulismo, ya sea de forma parcial y de forma total.

El edentulismo parcial es un estado irreversible, presentando ausencia de una o varias piezas dentarias. Este va a afectar de manera desfavorable la oclusión, la articulación temporomandibular y el sistema neuromuscular (Dau R, 2016).

El edentulismo total se define como la ausencia total de piezas dentarias, que puede ser: unimaxilar superior o inferior y bimaxilar. Esto ocasiona dificultad de fragmentar los alimentos, afectando la salud general del paciente. La ausencia completa de todas las piezas dentaria es la consecuencia de diversos procesos multifactoriales (Gutierrez V, 2015).

1.1.2 Consecuencias del edentulismo

Reabsorción Ósea

Miller (1985), describió que la pérdida ósea es una entidad crónica, progresiva e irreversible. Además al extraerse una pieza dentaria, va a existir una reabsorción ósea más rápida dentro de los primeros 6 meses.

La pérdida de piezas dentales, ocasiona una reducción ósea en volumen entre el 40 y 60 % durante los 3 primeros años. Por lo tanto, provoca un defecto en el volumen y en la arquitectura de la cresta alveolar (Angulo S, 2018).

El hueso alveolar requiere de estímulos para mantener su forma y densidad; al perder una pieza dentaria, el estímulo desaparece ocasionando disminución en la anchura y altura del hueso (Rojas P, 2017).

Alteraciones estéticas

La pérdida de piezas dentaria, genera dificultad al paciente para realizar acciones cotidianas como masticar o hablar, así también como sonreír, ya que las piezas adyacentes pueden sufrir

desplazamientos hacia el espacio libre. Esto producirá que se generen espacios abiertos entre los dientes alterando la sonrisa del paciente. La pérdida de varias piezas dentarias produce cambios significativos en la armonía de la sonrisa y desviaciones de la línea media de la cara (Rojas P, 2017).

Problemas en la masticación

La pérdida de las piezas dentarias afecta de gran manera la capacidad masticatoria del paciente. El edentulismo provoca dificultad para fragmentar correctamente los alimentos provocando problemas digestivos (Amilcar J, 2008). Por otra parte, durante la masticación se genera un impacto de los alimentos contra la encía, que pueden dañarla y generar molestias (Von Marttens, 2010).

Problemas musculares y de la Articulación Temporomandibular

La Articulación temporomandibular está constituida de diferentes estructuras anatómicas, que permiten a la mandíbula realizar movimientos para ejercer la función masticatoria y la fonación (Velarde A, 2012). La ausencia de piezas dentarias ocasiona la disminución de la dimensión vertical, causando alteraciones en la articulación que se van a manifestar con crepitaciones o chasquidos al realizar movimientos mandibulares. (Martínez V, 2019)

En cuanto a los músculos, son los que inician el movimiento; algunos problemas musculares ocasionados por la pérdida de dientes son: pérdida de tono muscular y contracturas en los músculos masticatorios (Borja N, 2012).

Problema de fonética

La ausencia dental impide la contención del aire en el momento de pronunciar las palabras (Rojas P, 2017). Los dientes tienen una función esencial en la pronunciación, puesto que el aire

roza las superficies de los dientes generando el sonido del fonema. Al no pronunciar correctamente las palabras, se genera una inapropiada comunicación (Von Marttens, 2010).

2. CAPITULO II

2.1 Tipos de prótesis

La ausencia de dientes se puede reemplazar mediante tres tipos de prótesis:

- "Prótesis parcial removible"
- "Prótesis parcial fija dentosoportada"
- "Prótesis parcial fija implantosoportada"

La correcta elección dependerá de los factores biomecánicos, estéticos, periodontales y económicos (Shillinburg H, 2002).

2.1.1 Prótesis parcial fija dentosoportada

Es un aparato protético establemente unido a las piezas dentarias remanentes, sustituirá una o varias piezas dentarias. La prótesis parcial fija mejorará la función masticatoria del paciente, conservará la salud e integridad de las arcadas (Shillinburg H, 2002).

Existen tres tipos de prótesis parcial fija:

- Prótesis fija – fija: presentan pónticos unidos rígidamente a los pilares
- Prótesis fijo – removible: el póntico está conectado rígidamente a un retenedor en un extremo y en el otro extremo flojamente conectado, por medio de un rompe fuerzas que se insertan dentro del retenedor y un macho sujeto al póntico.
- Prótesis parcial fija cantiléver: presenta al póntico firmemente unido solo a un diente pilar, estas prótesis deben situarse en zonas donde soporten el menor stress, como en la zona anterior (Gutierrez V, 2015)

2.1.2 Componentes de la prótesis parcial fija

Los dientes se sustituyen por medio de pónticos diseñados de tal manera que logren cumplir con las exigencias funcionales y estéticas de dientes ausentes o perdidos (Shillinburg H, 2002).

La prótesis parcial fija también denominada puente se compone de cuatro partes:

- El póntico es el reemplazo artificial de los dientes ausentes.
- El retenedor es la parte de la prótesis que está unida al póntico y es la encargada de apoyarse sobre los pilares.
- El conector es el encargado de fijar el póntico al retenedor, puede ser de tipo fijo o móvil.
- Los pilares de la prótesis son los dientes encargados de sostener y soportar a los retenedores (Allan D, 1987).

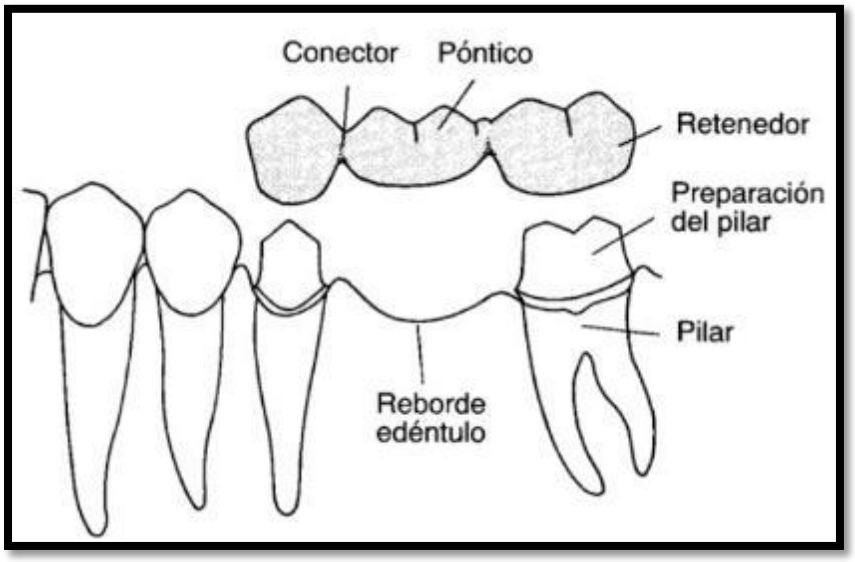

Figura 1: Los componentes de una prótesis parcial fija
Elaborador: (Shillinburg H, 2002, Pg. 143)

Los diversos diseños van a depender de:

- La extensión de los espacios edéntulos
- La calidad de las piezas pilares
- Movilidad dental y calidad del tejido periodontal (Mezzomo E, 2010).

Es posible la combinación de las varias alternativas protésicas, la prótesis sobre implantes, prótesis parcial fija y prótesis parcial removible en una misma arcada (Mezzomo E, 2010).

2.1.3 Principios de la prótesis parcial fija

La pérdida de la estructura mineralizada es el principal factor de fragilidad y fractura de los dientes. Es por esto que los dientes íntegros y sanos tienen mayor capacidad de resistir las cargas oclusales (Mezzomo E, 2010).

Para obtener un pronóstico favorable, los dientes tallados, no deben presentar condiciones mecánicas o desgastes exagerados y no presentar alteraciones pulpares (Pegoraro L, 2001).

Por otro lado, un mal pronóstico de una prótesis fija es cuando presenta espacios largos múltiples, que abarquen más de un segmento de la arcada y que presenten un grado de curvatura. (Mezzomo E, 2010).

Principios Mecánicos

Para un adecuado diseño y preparación de dientes se debe tomar en cuenta cuatro principios mecánicos.

Retención

El tallado debe impedir el desajuste de la corona cuando es sometido a fuerzas de tracción (Pegoraro L, 2001).

En si la retención es el contacto que existe entre la cara interna de la prótesis y las cara externa del pilar, denominada también retención friccional. Mientras más paralelas sean las

superficies del diente pilar, la retención friccional aumentara. El agente cementante es responsable por la retención mecánica de la prótesis (Pegoraro L, 2001).

Las partes axiales del diente pilar se deben extender de 2 a 3 mm para obtener mayor resistencia y retención de la prótesis(Blair F.M., 2002).

Estabilidad

Este principio evita la dislocación de la prótesis fija, la cual está expuesta a fuerzas oblicuas, provocando que la prótesis se rote (Sutton A.F., 2002).

Los grados de conicidad, las características del cemento y superficies rugosas del diente pilar mejoran la retención y estabilidad de la prótesis (Sutton A.F., 2002).

Tabla 1: Factores relacionados con la resistencia del tallado

Magnitud y dirección de la fuerza	"Las fuerzas que causan dislocamiento de la prótesis son las que se presentan en el bruxismo, dirigidas lateralmente" (Pegoraro L, 2001).
Relación altura / ancho del tallado	"A mayor longitud y paralelismo de las paredes laterales, obtenemos mayor retención y estabilidad" (Monturiol A, 2003).
Integridad del diente preparado	"La preparación ideal, es la que requiere menos destrucción de la forma coronaria, menos destrucción del reborde marginal y la que no provoca traumas a la pulpa y a tejidos periodontales" (Kornfel M, 1972).

Elaborador: Cynthia Vaca

Rigidez estructural

El tallado debe realizarse de un espesor suficiente, para que los pilares soporten las fuerzas funcionales y no comprometa tanto la estética como al periodonto. Los planos inclinados de la superficie oclusal, deben ser reproducidos en la preparación del diente pilar (Pegoraro L, 2001).

Integridad marginal

Para lograr el objetivo principal de una restauración cementada, es importante q esté bien adaptada, además debe presentar una mínima línea de cemento, de esta manera obtendrá longevidad y función protésica (Pegoraro L, 2001).

Los márgenes inadecuados favorecen a la instalación de la enfermedad periodontal, a la presencia de caries y a su vez a una mala adaptación de la prótesis (Pegoraro L, 2001).

Principios biológicos

Preservación del órgano pulpar

La vitalidad pulpar está relacionada con el potencial irritante que se realiza durante el tallado dentario. Por ejemplo, el calor generado durante el mismo, el estado de la fresa, el espesor de la dentina, reacciones exotérmicas de materiales utilizados, las resinas y el grado de infiltración marginal, todos estos son factores al potencial de irritación pulpar (Pegoraro L, 2001).

Sin embargo, algunos odontólogos optan por evitar con esta preocupación, realizando tratamientos endodónticos previamente al tratamiento protésico, con el fin de que sus desajustes no ocasionen sensibilidad. De esta manera no es necesario utilizar anestesia y el aire directo no le afecta al diente durante su preparación (Pegoraro L, 2001).

Preservación del tejido periodontal

La salud de los tejidos periodontales es muy importante a la hora de la planificación de tratamiento protésico (Magne P, 1999).

Es imprescindible un entendimiento adecuado de la relación que tienen los tejidos periodontales y la odontología restauradora para obtener la forma, función, estética y confort ideal (Magne P, 1999).

El espacio biológico debe ser respetado para obtener tanto estabilidad como salud periodontal a través del tiempo (Rosentiel S., 2000).

Si la prótesis no invade este espacio, permite mantener los tejidos circundantes en buen estado de salud y por lo tanto también obtendremos un ancho estético (Magne P, 1999).

Los principios que debe tener el tallado de los dientes pilares para no invadir el espacio biológico son: principalmente la nitidez, un tallado fácil de observar, debe seguir el contorno de la encía, no involucrar el espacio de la papila ínterdentaria, ni el epitelio del surco ni el epitelio de unión (Matta E, 2012). Es recomendable que la extensión subgingival, se realice de 0.5 mm a 1 mm de profundidad del borde del surco gingival (Rosentiel S., 2000). Se debe considerar que el margen de la preparación nunca se situará a menos de 2.5 mm de la cresta ósea (Khuller N, 2009).

Para evitar la invasión del espacio biológico durante el tallado se mencionan varios cuidados como es la utilización de la fresa adecuada según la técnica elegida, además la técnica de tallado, la terminación y pulido debe ser libre de escalones y rugosidades, lo cual permite tener una superficie menos susceptible al desarrollo de biofilms. (Loi I. y col, 2019).

Por otro lado al momento de cementar una restauración con margen sobreextendido subgingivalmente invadimos de forma permanente el espacio que normalmente aloja a la unión dentogingival, y esto conlleva a la acumulación de placa bacteriana, inflamación, migración apical del epitelio de unión y formación de bolsas periodontales. Al momento de cementar una restauración se debe evitar sobrecargar a la corona de material cementante para evitar la invasión del espacio biológico, retirar cuidadosamente los excesos una vez fraguado el material cementante. Posterior a esto es recomendable pulir las superficies en donde estuvo en contacto con el material cementante, ya que estas rugosidades ocasionan acumulación de placa bacteriana y posterior a esto inflamación del tejido periodontal (Rossi G, 2004).

Estética

Los factores que afectan la apariencia dental son: el color, la forma, la posición del diente y la calidad de la restauración, generalmente en dientes anteriores (Mon T, 2011).

Todos los factores deben actuar juntos para crear una entidad armónica y simétrica que produzca el efecto estético final (Mon T, 2011).

2.1.4 Indicaciones de la prótesis fija

La aceptación de una prótesis fija es mucho mejor que una prótesis removible, los pacientes la aceptan como parte de su dentadura natural, tanto por sus características anatómicas como por no tener que removerla de su boca (Velásquez R, 2008).

La prótesis fija es una opción viable para pacientes que sufren de pérdidas repentinas de conciencia y epilepsia. Ya que la prótesis removible en este caso puede ser muy peligrosas para el paciente, ya que puede ocurrir un desplazamiento, fractura o inhalación durante la crisis (Velásquez R, 2008).

Esta indicado en el caso de movilidad dental o dientes que puedan migrar, es una buena opción estabilizarlos colocando una férula o una prótesis fija (Velásquez R, 2008).

El reemplazo de uno o varios dientes a través de la prótesis fija ayuda de gran manera a la fonación. Por el contrario, las prótesis removibles por su volumen producen dificultades para hablar (Velásquez R, 2008).

La prótesis fija proporciona buena estabilidad sobre la función masticatoria(Velásquez R, 2008).

Generalmente se opta por una prótesis fija cuando existen dientes excesivamente reconstruidos, con cambio de forma y color, presencia de diastemas y malformaciones. Además, la prótesis fija es muy utilizada ante las ausencias dentales en el sector anterior (Velásquez R, 2008).

La limpieza es un factor esencial al momento de colocar cualquier tipo de prótesis, esta debe ser muy meticulosa y eficiente para la conservación de dientes pilares y cautelar el buen estado de la prótesis (Velásquez R, 2008).

2.1.5 Contraindicaciones de la prótesis fija

El correcto estado de las piezas pilares, es esencial al momento elaborar una prótesis fija, los pilares que presentan un mal pronóstico son estructuras deterioradas y poco resistentes (Velásquez R, 2008).

Las prótesis fijas tienen un pronóstico negativo, cuando existe la ausencia de pilares. Está contraindicada en extremos libres con falta de pilar posterior (Velásquez R, 2008).

No se recomienda la colocación de prótesis fija en espacios desdentados extensos, ya que las piezas pilares no podrán soportar los pónticos de la prótesis (Velásquez R, 2008).

En el caso de pacientes que presenten enfermedad periodontal, no es recomendable la elaboración de cualquier tipo de prótesis. Uno de los principales factores que influyen en el

éxito de cualquier tratamiento restaurador/protésico es la salud periodontal (Velásquez R, 2008).

Está contraindicada la rehabilitación protésica, si el paciente presenta un gran índice de caries, ya que los márgenes de la preparación pueden presentar actividad cariosa y por lo tanto tendremos un fracaso en la colocación de la prótesis fija (Velásquez R, 2008).

La rehabilitación protésica no está indicada en pacientes que presentan una higiene deficiente, puesto que tienden a acumular placa bacteriana y esto afecta de manera directa a la longevidad de la prótesis fija (Velásquez R, 2008).

En caso de pacientes que tengan incapacidad para cooperar, pacientes ansiosos, que presenten nauseas; así como pacientes que presenten alteraciones nerviosas. (Velásquez R, 2008).

3. CAPITULO III

3.1 Prótesis parcial removible

Su función principal es sustituir piezas dentales perdidas por diferentes causas, mediante un aparato protésico removible. Esta se debe diseñar de tal manera que logramos obtener una buena estética y adecuada funcionalidad. De igual manera, la prótesis parcial removible ayuda a conservar en optimo estado los dientes y los rebordes alveolares remanentes (Rendón R, 2006).

La prótesis parcial removible es una de las opciones más utilizadas por su bajo costo y su rápida fabricación. Es imprescindible el uso de los principios básicos en este tipo de prótesis, ya que la omisión de estos, puede dar como resultado el fracaso del tratamiento protésico (Giraldo O, 2008).

3.1.1 Clasificación de Kennedy

Propuesta por Kennedy (1925) el cual agrupa a las arcadas parcialmente desdentadas, para que principalmente se logren establecer principios que faciliten su diseño (McCracken C, 2006).

Este autor dividiólas arcadas en cuatro tipos y la complemento con modificaciones (McCracken C, 2006).

- “La clase I consiste en áreas edéntulas bilaterales posteriores a los dientes naturales”.
- “La clase II áreas edéntula unilateral posterior a los dientes naturales remantes”.
- “La clase III área edéntula unilateral con dientes naturales remanentes ya sea adelante o atrás del área edéntula”.
- “La clase IV área edéntula única bilateral que atraviesa la línea media antes de los dientes naturales remanentes, en otras palabras todo el grupo anterior de dientes”.

- “La clase V presenta un par de molares en una hemiarcada y el resto está completamente desdentado”.
- “La clase VI esta clase presenta únicamente dos incisivos centrales en boca” (McCracken C, 2006).

Esta clasificación nos ayuda de gran manera a observar la arcada parcialmente desdentada y distinguir las prótesis dentosoportadas y las prótesis dentomucosoportadas. Esto permite que el profesional relacione correctamente el tipo de arcada con el diseño de la PPR. (McCracken C, 2006).

3.1.2 Reglas de Applegate

La clasificación de Kennedy es de gran ayuda para la elaboración del diseño de la prótesis, sin embargo, puede tener dificultad al aplicarse en las distintas situaciones por lo tanto se deben seguir varias reglas de Applegate para esta clasificación. (McCracken C, 2006).

Regla 1:	“La clasificación se hará después de realizar las extracciones dentarias”.
Regla 2:	“Si se carece de un tercer molar y no va a ser reemplazado, no debe considerársele para la clasificación”.
Regla 3:	“Los terceros molares se consideran en la clasificación cuando de utilizan como dientes pilares”.
Regla 4:	“Si falta un segundo molar y no va a ser reemplazado, no debe considerarse en la clasificación. Este caso se da cuando tampoco hay segundo molar antagonista y no va a ser reemplazado”.
Regla 5:	“El área edéntula más posterior es la que determina siempre la clasificación”.

Regla 6:	"La áreas edéntulas distintas de las que determinan la clasificación se denominan espacios de modificación y son designados por su número".
Regla 7:	"La extensión del espacio de modificación no se considera en la clasificación, sino solamente el número de áreas edéntulas adicionales".
Regla 8:	"La clase IV no acepta modificaciones, si acaso existiera una zona edéntula posterior ésta sería la que determinaría la clasificación" (Rendón R, 2006).

Tabla 2: Reglas de Applegate

Elaborador: Cynthia Vaca

3.1.3 Principios Biomecánicos

Existen varias consideraciones mecánicas y biológicas que se deben tomar en cuenta para el diseño de las prótesis parciales removible (Mallat E, 2004).

Prótesis dento-soportadas

Se la puede comparar con una prótesis fija, ya que actúan de forma similar, debido a que las fuerzas siguen una dirección axial sobre los dientes, en cuanto a las fuerzas transversales y oblicuas los dientes remanentes son los encargados de absorberlas siempre y cuando estén en óptimas condiciones periodontales (Mallat E, 2004).

Prótesis dentomucosoportadas

Generalmente las representa las clases I, II y IV de Kennedy, en el caso de las clases I y II actúa con diversas palancas generadas durante los movimientos funcionales como en los parafuncionales (Mallat E, 2004).

Retención	Las fuerzas que ejercen sobre la prótesis en sentido cérvico-oclusal, la retención va a evitar la desinserción de la prótesis, logrando

	la estabilidad de la misma durante la masticación de alimentos pegajosos (Vera K, 2019).
Soporte	Durante la masticación los apoyos nos proporcionan el soporte adecuado, las cargas masticatorias serán trasmitidas al hueso alveolar por dos vías biológicas, que son las fibras periodontales de las piezas dentales pilares y el tejido fibromucoso del reborde residual(Vera K, 2019).
Estabilidad	Es importante mencionar que la prótesis debe estar estable durante las fuerzas horizontales, la estabilidad dependerá de la distribución, número y grado de movilidad dentaria, la relación de la base y los dientes artificiales, del grado de resiliencia de la fibromucosa y de la oclusión (Vera K, 2019).

Tabla 3: Principios Biomecánicos de la PPR.

Elaborador: Cynthia Vaca

3.1.4 Componentes de la prótesis parcial removible

Apoyos

Considerado un elemento de gran importancia, ya que otorga soporte a la prótesis. Un apoyo puede ser colocado en zonas oclusales o en zonas linguales e incisales, los mismos que son preparados sobre el esmalte y restauraciones (Loza D, 2006).

La principal función de los apoyos es trasmitir las fuerzas oclusales hacia los dientes pilares, además de mantener a la prótesis en su posición y con ello evitar el empaquetamiento de alimentos (Loza D, 2006).

Retenedores

En la prótesis parcial removible se utilizan elementos mecánicos extracoronarios, tales como retenedores directos e indirectos, que nos brindan resistencia al desplazamiento durante la función masticatoria y fonación (García J, 2005).

Conectores

Es el elemento encargado de unir las diferentes partes de una prótesis parcial removible, y se divide en conectores mayores y menores (Loza D, 2006).

Conectores mayores

Su función especialmente es unir todos los espacios vacíos o desdentados, la característica principal que deben tener es ser rígido (Mamani E, 2012).

Los bordes del conector mayor deben ir a unos 5-6mm del reborde gingival, y este nunca debe terminar sobre tejidos gingivales, ya que esto puede ocasionar dolor y enrojecimiento (Mallat D, 1998).

Conectores menores

Su función principal es unir las partes de la prótesis al conector mayor, además brindar estabilidad a la prótesis; este elemento transmite las cargas funcionales a los dientes pilares en los que se apoya la prótesis. Para que cumplan eficazmente su función, este elemento debe ser rígido (Loza D, 2006).

Base de la dentadura

Parte esencial de la estructura de la PPR. La base está ubicada sobre los tejidos blandos y esta va a proporcionar soporte, estabilidad y retención a la prótesis. Este material descansa sobre el metal o acrílico reteniendo los dientes artificiales (Loza D, 2006).

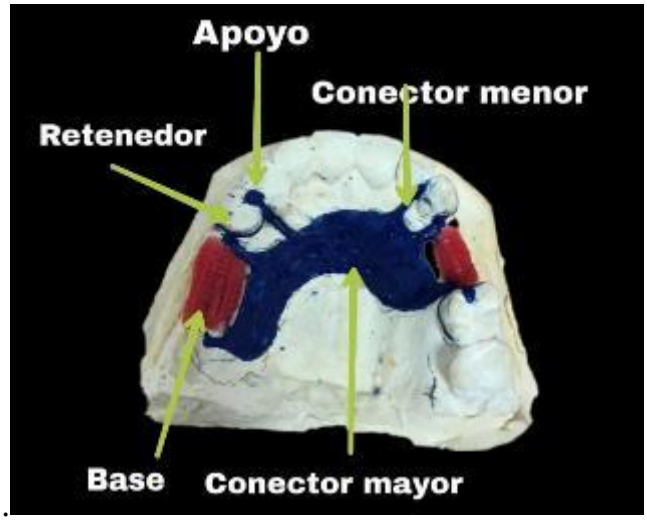

***Figura 2*:** Componentes básicos de una PPR
Elaborador: Cynthia Vaca

3.1.5 Indicaciones de la prótesis parcial removible

El profesional debe ser capaz de dar al paciente la mejor solución y la que le dará mejores resultados a largo plazo (Mallat E, 2004).

Estas prótesis están indicadas en presencia de espacios edéntulos extensos, ya que la prótesis fija está en estos casos no serían recomendables por el sometimiento a grandes fuerzas de torsión (Mallat E, 2004).

De igual manera en casos de presentar gran pérdida ósea por lo general en la zona anterosuperior, en la cual la prótesis fija no proporciona una buena estética (Mallat E, 2004).

En el caso de extracciones dentales recientes y en zonas desdentadas como consecuencias de un traumatismo, una de las mejores opciones es colocar una prótesis removible como solución provisional (Mallat E, 2004).

En pacientes que presenten extremos libres uni o bilaterales siempre y cuando por otras causas no se pueden colocar implantes (Mallat E, 2004).

Por último, puede ser una buena opción en pacientes que no tengan la posibilidad económica de colocarse un implante. (Mallat E, 2004).

3.1.6 Contraindicaciones de la prótesis parcial removible

Se debe evitar colocar PPR si existe la posibilidad de colocar una prótesis parcial fija (Teixeira D, 2008).

Cualquier tipo de prótesis está contraindicada cuando el paciente presente su cavidad oral con una gran cantidad de bacterias, que presente inflamación en los tejidos, y enfermedad periodontal (Teixeira D, 2008).

No está indicada la PPR en pacientes que presenten neoplasias malignas y en pacientes no colaboradores o que no tengan una correcta higiene bucal (Teixeira D, 2008).

3.1.7 Cuidado y mantenimiento de la prótesis parcial removible.

Es muy importante la colaboración por parte del paciente, ya que la completa adaptación, requiere un cierto tiempo. Al inicio el paciente notará una sensación de cuerpo extraño, que normalmente desaparece en unas semanas. Pueden existir problemas fonéticos para pronunciar algunos sonidos. Es probable que se muerda fácilmente en las mejillas y la lengua, es importante mencionar que puede notar algunas molestias en las zonas donde se apoyan las prótesis, sobre todo a la altura de los bordes, las cuales puede producir heridas (Giraldo O, 2008).

La prótesis parcial removible, aun cuando esté bien planeada, diseñada y construida, puede llegar a ocasionar caries y enfermedad periodontal en presencia de pacientes con higiene bucal deficiente. Los cuidados e higiene que se debe implementar para evitar estas enfermedades son los siguientes:

Los métodos más comúnmente usados para el cuidado de la prótesis incluyen limpieza con cepillo para prótesis y jabón neutro, además realizar el cepillado de la mucosa y los dientes restantes con un cepillo suave (Navarro J, 2016).

Se recomienda desinfectar la prótesis con clorhexidina al 2% una vez al día cada 15 días (Navarro J, 2016).

Conviene quitar las prótesis para dormir, para que los tejidos descansen diariamente unas horas de la presión a que pudieran verse sometidos (Navarro J, 2016)

El paciente debe ser motivado a mantener una adecuada salud oral, se menciona acerca del uso de elementos complementarios a la higiene bucal, en el caso de paciente que presenten brechas edéntulas y diastemas, se le recomienda utilizar cepillos intraproximales, el cual nos ayuda a obtener una remoción más efectiva de placa bacteriana (Autrán F,2011).

Los controles periódicos son de gran importancia para la prevención de caries coronales y radiculares, así como de la enfermedad periodontal. El paciente debe ser controlado 24 horas después de la instalación y se debe examinar minuciosamente las áreas de soporte, comprobar las relaciones oclusales y chequear que no exista ningún tipo de injuria sobre los tejidos duros o blandos. El segundo control es conveniente realizarlo a las 72 horas, debe continuar a la semana, al mes, trimestralmente y una vez al año (Ardila M, 2010).

4. PRESENTACIÓN CASO CLÍNICO

4.1 HISTORIA CLINICA

Datos generales
Nombre: José Guillermo Infante Chávez

Sexo: Masculino

Fecha y lugar de nacimiento: Guano-Chimborazo 18 de mayo de 1961

Edad: 56 años

Nacionalidad: Ecuatoriano

Estado civil: Divorciado

Ocupación: Publicista

Motivo de consulta: ¨Necesito un chequeo general¨

Enfermedad o problema actual:

El paciente no refiere ningún problema actual de salud en general, paciente refiere tener una molestia en el diente #21 por una restauración filtrada, además refiere tener mucha molestia en el diente # 17. Además menciona que hace dos años se le fracturaron dos dientes superiores del lado izquierdo.

Antecedentes personales y familiares:

Paciente no refiere ningún antecedente personal o familiar de relevancia.

Signos vitales

Presión arterial/ mm Hg	126/82 mmhg
Frecuencia cardiaca	62 latidos /minutos
Temperatura ℃	37 grados ℃
Frecuencia respiratoria	17 respiraciones /minutos

Tabla 4: Signos vitales del paciente

Creador: Cynthia Vaca

Examen clínico

Examen extraoral: Paciente no presentó patología aparente. Mediante la palpación no presentó ganglios inflamados y se percibió normalidad en la tonicidad muscular. Al examinar la ATM se observó una desviación del lado izquierdo de la mandíbula al realizar movimientos de apertura y cierre, no refirió ningún dolor. Presentó labios y mejillas con normalidad.

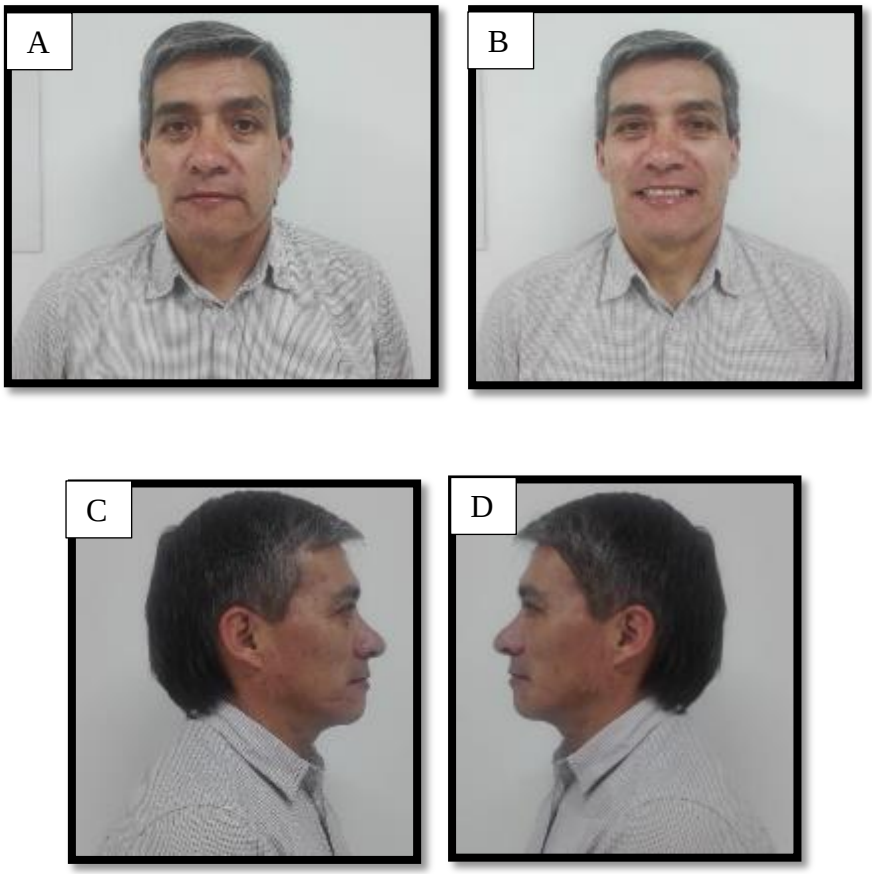

Figura 3: fotografías extraorales. A) vista frontal. B) vista frontal sonriendo. C) vista de perfil derecho D) vista de perfil izquierdo

Creador: Cynthia Vaca

Examen intraoral:

Se analizó las estructuras anatómicas internas de la cavidad oral como es: la lengua, el piso de boca, los carillos, maxilar, mandíbula, los cuales se evidenciaron con normalidad. Se observó la presencia de torus de tipo plano en el paladar. Con respecto a las piezas dentales se observó edentulismo parcial superior e inferior (ausencia de la pieza #1.3, 1.5, 1.6, 1.7, 2.4, 2.5, 3.6, 4.7), presenta corona de la pieza # 11 mal adaptada, restauración filtrada del diente # 21 y varias restauraciones. En la mandíbula se observó migración de las piezas dentarias y varias restauraciones.

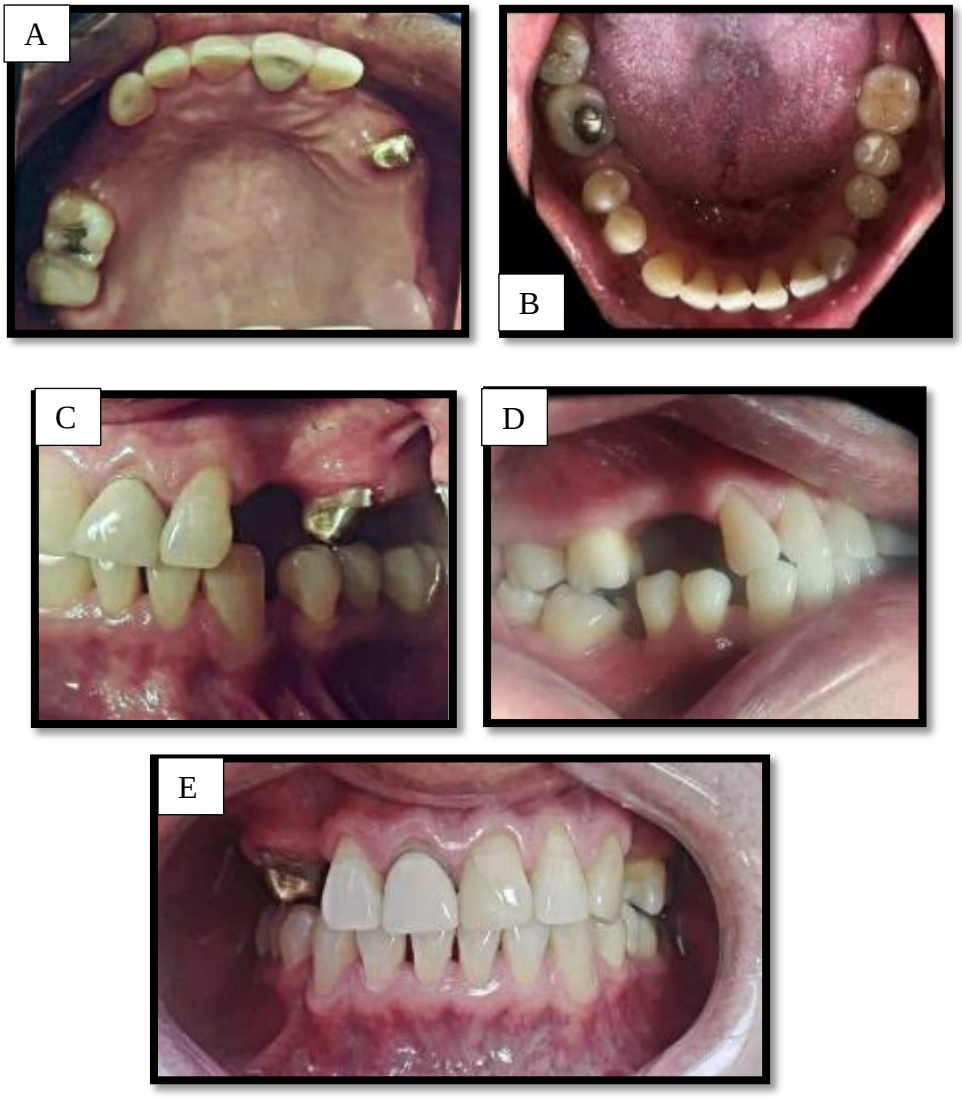

Figura 4: Examen Intraoral A) Fotografía intraoral oclusal superior, B) Fotografía intraoral oclusal inferior C) Fotografía intraoral de lado derecho, D) Fotografía intraoral de lado izquierdo. E) Fotografía intraoral frontal en oclusión.
Creador: Cynthia Vaca

ODONTOGRAMA

Se observó en el maxilar la ausencia de los dientes #1.3, 1.5, 1.6, 1.7, 2.4, 2.5, corona mal adaptada en el diente #1.1, diente # 1.4 con perno colado, restauración filtrada del diente # 2.1 , restauración de amalgama en el diente #26, incrustación en el diente #2.7. En la mandíbula: se observó en el diente # 3.7 presencia de restauración de amalgama, restauración en el diente #4.5, restauración del diente #4.6, se observó la ausencia del diente # 3.6 y 4.7.

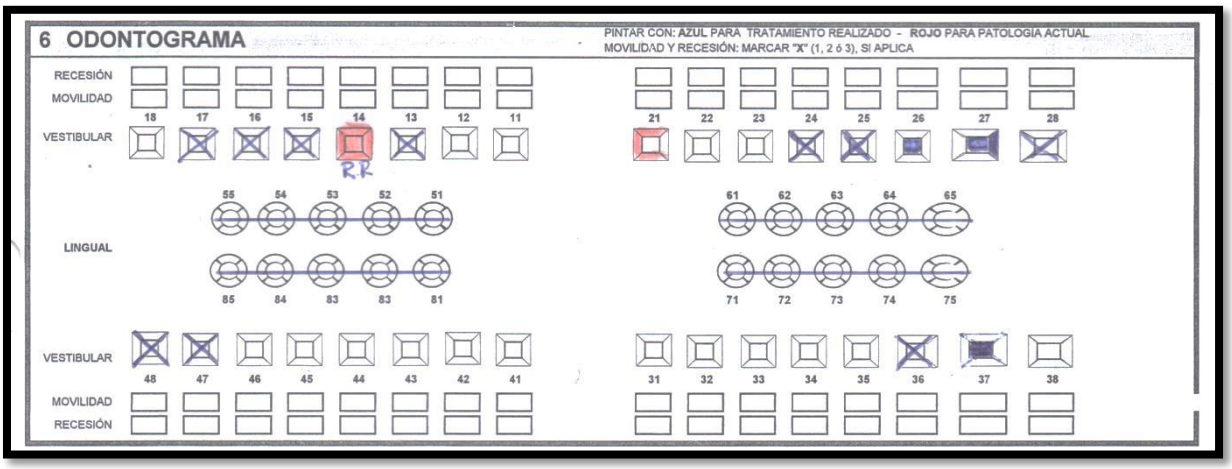

Figura 5: Odontograma

Creador: Cynthia Vaca

INDICADORES DE SALUD

INDICADORES DE SALUD BUCAL

HIGIENE ORAL SIMPLIFICADA

	PIEZAS DENTALES			PLACA 0-1-2-3	CÁLCULO 0-1-2-3	GINGIVITIS 0-1
6	17		55	0	0	1
1	21		51	2	0	1
6	27		65	2	0	1
6	37	/	75	0	2	1
1	41		71	0	2	1
6	47		85	2	0	1
	TOTALES			1	0,6	1

NS-MSP / HCU-form.033/ 2008

8 INDICES CPO-ceo

	C	P	O	TOTAL
D	3	5	4	12
	c	e	o	TOTAL
d				

Figura 6: A) Indicadores de salud bucal, B) Índices CPO

Creador: Cynthia Vaca

EXÁMENES COMPLEMENTARIOS

En este caso se solicitó una radiografía panorámica, en la cual se pudo observar estructuras óseas anatómicas aparentemente normales.

Se logró evidenciar con el examen radiográfico, zona radio lúcida alrededor de la restauración compatible con caries en el diente # 21, sobra radiopaca en el diente # 11 compatible con corona de metal porcelana, sombra radiopaca compatible con restauraciones de los dientes #2.6, 3.7, 4.5, además se observó la ausencia del diente #1.3, 1.5, 1.6, 1.7, 2.4, 2.5, 3.6, 4.7.

Se elaboró modelos diagnósticos en yeso piedra para evaluar el tipo de oclusión, la posición dentaria y el tratamiento protésico que se realizará.

Figura 7: Exámenes complementarios, radiografía panorámica

Creador: Cynthia Vaca

4.2 Diagnóstico

Paciente de 56 años de edad de género masculino, sin antecedentes personales ni familiares, presenta caries en dentina del diente #2.1, desadaptación y filtración marginal de la corona metal – porcelana del diente #1.1, edentulismo parcial superior con clasificación II de Kennedy modificación II y edentulismo parcial inferior con clasificación III de Kennedy (no reemplazable).

4.3 Plan de tratamiento

Resolución de urgencias	No requiere
Control de la infección	Profilaxis dental Inactivación de lesión cariosa diente #2.1
Control del medio condicionante	Motivación en la higiene del paciente, fisioterapia oral Asesoramiento en la dieta Control de momentos de azúcar
Refuerzo o modificación del huésped	No requiere

Control de las infecciones no resueltas como urgencias	No requiere
Rehabilitación	Prótesis parcial fija diente # 1.1,1.2,1.3,1.4,2.1 Prótesis parcial removible superior de cromo – cobalto Incrustación de cerómero diente #3.7
Monitoreo	Control inmediato :24 horas Control mediato: cada 3 meses

Tabla 5: Plan de tratamiento

Creador: Cynthia Vaca

4.4 Pronóstico

Debido a que el paciente no presentó ningún antecedente tanto personal como familiar y ausencia de patologías que puedan intervenir en el tratamiento protésico, el pronóstico es favorable, logrando devolver la función y cumplir con la satisfacción estética que requiere el paciente, así también con la salud de los tejidos residuales.

4.5 DESCRIPCIÓN DE PROCEDIMIENTOS REALIZADOS

4.5.1 Fase inicial

Se evaluó la presencia de placa bacteriana colocando gotas reveladoras, es elemental explicarle al paciente la deficiencia en su higiene bucal. Seguido a esto se realizó la profilaxis dental utilizando scaler, removiendo cálculos y placa bacteriana, para finalizar con un enjuague bucal a base de clorhexidina al 2%. Se indicó también, el correcto uso del hilo dental y se motivó al paciente para realizar un adecuado cepillado dental.

4.5.2 Fase Rehabilitadora

Modelos impresiones diagnosticas superior e inferior

Se tomó la impresión de los modelos diagnósticos utilizando alginato, siguiendo las instrucciones del fabricante se mezcló hasta obtener una pasta uniforme, se utilizó cubetas metálicas de acuerdo al tamaño de la arcada del paciente, se colocó el material en las cubetas y se llevó a la boca de forma individual ejerciendo presión y separando los carillos de la cubeta para una mejor reproducción de detalles de las estructuras anatómica adyacentes, una vez fraguado el material se retiró de la boca , desinfectamos las impresiones y se procedió a realizar el vaciado en yeso piedra tipo III.

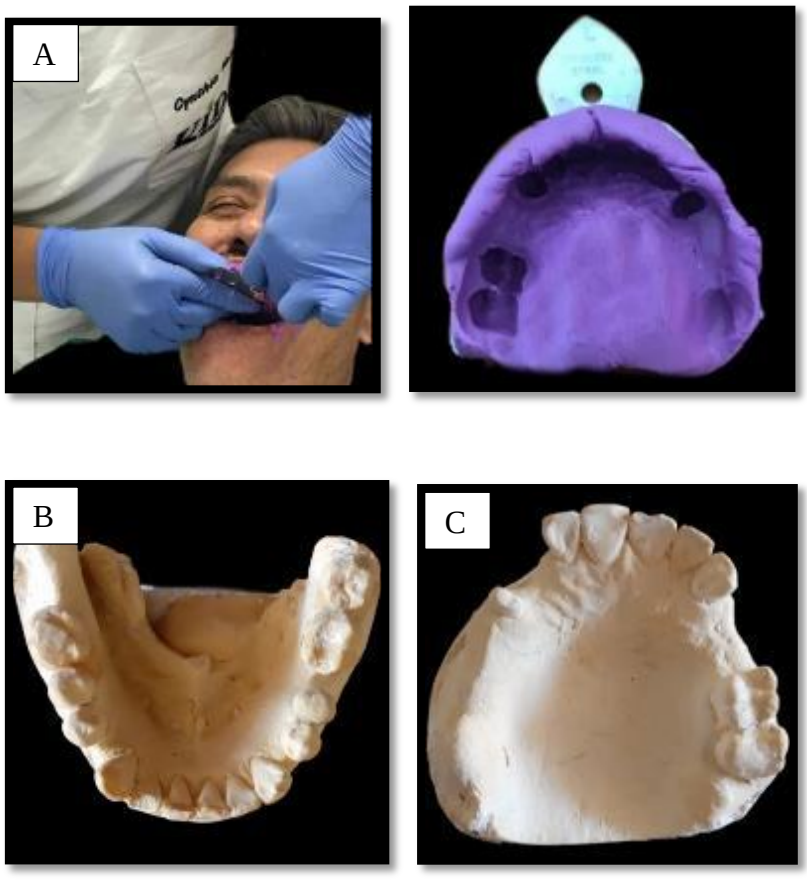

Figura 8: A) Toma de impresión con alginato, B) modelos de estudio superior C) modelo de estudio inferior

Creador: Cynthia Vaca

Elaboración de la superficie oclusal artificial

Se elaboró un rodete de cera superior sobre una base acrílica, la cual se ubicó sobre la zona edéntula estableciendo el plano de orientación.

Primero se colocó el rodete superior y se observó el soporte del labio colapsado por las zonas edéntulas. El rodete nos permitió visualizar y orientar: el tamaño, forma de los dientes ausentes y su soporte labial.

Con la ayuda de la platina de Fox, se analizó la orientación del plano horizontal del rodete superior, en una vista frontal se colocó la regla a nivel de la línea bipupilar y en una vista lateral se colocó la regla desde el ala de la nariz hacia el tragus. Se realizó incrementos o disminuciones de cera rosada hasta obtener paralelismo entre la línea bipupilar y el plano prostodóntico.

A

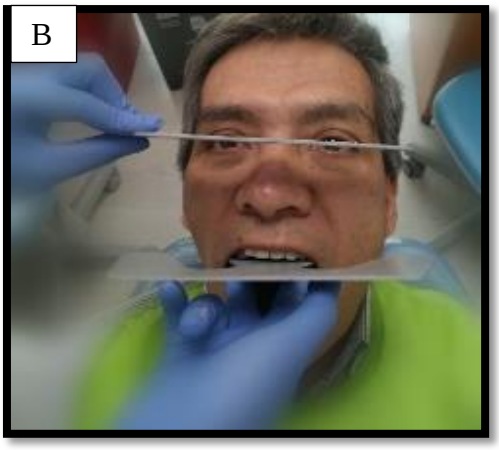

Figura 9: A) base de acrílico con rodetes de cera, B) análisis del plano de orientación.

Creador: Cynthia Vaca.

Montaje en el articulador de los modelos diagnósticos

Se fijó los modelos diagnósticos en el articulador semi ajustable, en base a la referencia otorgada por el arco facial y el registro de mordida interoclusal (Shillinburg H, 2002).

Colocamos godiva de baja fusión para el registro oclusal, se colocó el material en la horquilla en tres partes, para obtener tripoidismo.

Después de obtener la guía cráneo facial utilizando el arco facial, se colocó el modelo sobre el registro oclusal, se prosiguió a realizar el montaje con yeso, posteriormente se montó el modelo inferior utilizando de referencia el registro de mordida y se verificó la correcta relación interoclusal con el modelo superior.

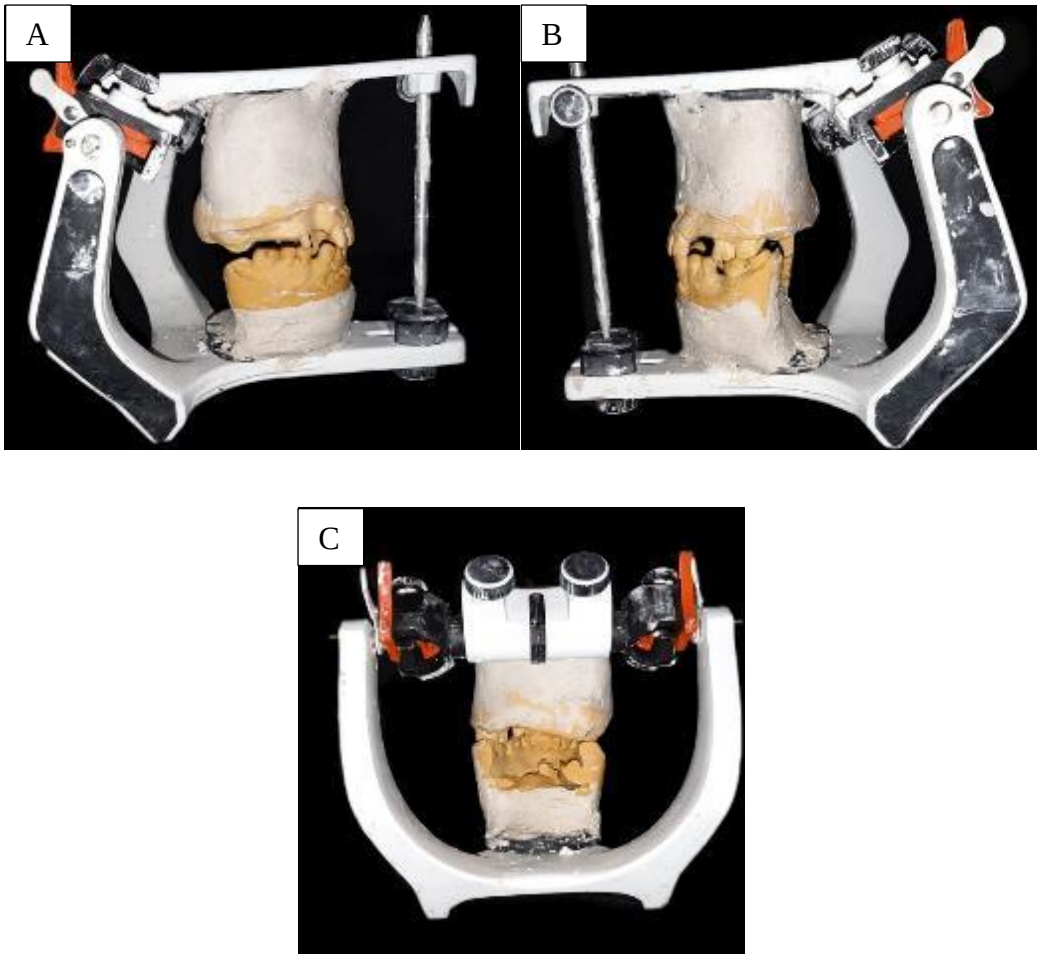

Figura 10: A) montaje en el articulador, vista lateral derecha, B) montaje en el articulador, vista lateral izquierda, C) montaje en el articulador, vista posterior.

Elaborador: Cynthia Vaca

Encerado diagnóstico

Es importante la fabricación de un encerado diagnóstico ya que obtuvimos parámetros para la correcta planificación del tratamiento rehabilitador, con el encerado logramos reproducir con cera las restauraciones planificadas, visualizamos los espacios que se tiene para trabajar además nos ayudó a cumplir con las expectativas del paciente y explicándole de forma detallada sobre su tratamiento. El encerado se lo realizó en el diente 1.4, 1.3, 1.2, 1.1, 2.1. Y en la parte posterior de los dientes ausentes 1.6, 1.7, 2.4, 2.5.

Figura 11: Encerado diagnóstico y matriz.

Creador: Cynthia Vaca

Prótesis Fija

Inicialmente se valoró la presencia de caries dentales, en este caso el paciente presentó restauración filtrada del diente # 21, se observó mala adaptación de una restauración metal cerámica en el diente # 1.1 se presenció caries en el muñón. Es por esto que se procedió a retirar la corona de metal porcelana, se utilizó una fresa de diamante troncocónica de grano grueso para tallado junto con ayuda de un saca corona. Después de retirar la corona se eliminó la caries del muñón

Se decidió como plan de tratamiento la elaboración de prótesis parcial fija que va desde el diente # 1.4 al diente # 2.1, con el objetivo de reemplazar las piezas ausentes y además rehabilitar al diente # 1.1 que presentaba una corona mal adaptada, y al diente # 2.1 el cual presentaba restauración filtrada.

El material para la elaboración de la PPF fue metal – porcelana debido a su alta dureza y resistencia. El material fue seleccionado de acuerdo a la condición oral y posibilidades económicas del paciente.

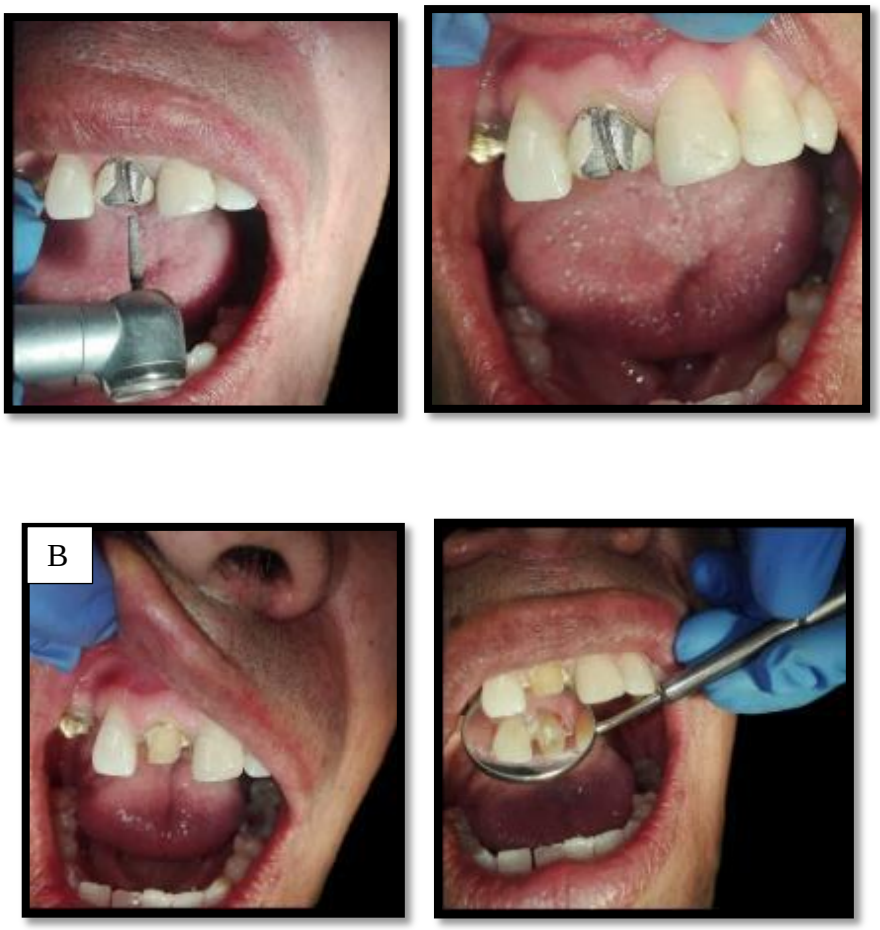

Figura 12: A) remoción de la corona metal porcelana mal adaptada, B) limpieza del muñón con presencia de caries.

Creador: Cynthia Vaca

Preparación dental

Se realizó el tallado de los dientes #1.1, 1.2, 1.4, 2.1. Para esto se utilizó fresas troncocónicas de punta redonda y fresas de flama para el tallado y troncocónicas de pulido. Se realizó un desgaste de 1.5 mm tanto en vestibular, palatino, mesial, distal y oclusal. Se realizó el tallado dentario siguiendo los planos anatómicos de los dientes evitando un desgaste excesivo, ya que la conservación de tejidos reduce los efectos pulpares adversos, además de esto puede interferir con la retención y resistencia de la prótesis.

La forma y ubicación de la línea de terminación cervical representa la mayor posibilidad de fracaso protésico (Carvajal J, 2001). La terminación cervical fue yuxtagingival, es decir que el margen quedó al mismo nivel de la encía esta provocó menos daño periodontal y es bastante estética, el diseño del tallado fue en hombro con el fin de lograr estética y una armonía entre la estructura protésica y los tejidos periodontales.

Luego de esto se talló con las fresas de flama y troncocónicas de pulido para lograr eliminar cualquier irregularidad además de obtener superficies lisas.

Después de terminar con el tallado de los cuatro dientes pilares, se realizó una toma de impresión con el objetivo de obtener un modelo de estudio, el cual se lo colocó en el paralelizador, para poder evaluar el paralelismo de las paredes axiales de los dientes tallados, además podemos observar alguna irregularidad o error en el tallado, para posterior a eso rectificarlo.

Figura 13: Tallado con fresa troncocónica de punta redonda el diente # 21, 11, 12,14.

Creador: Cynthia Vaca



Figura 14: modelo superior tallado en el paralelizador, para poder evaluar el paralelismo de las paredes axiales de los dientes tallados.

Provisionalización

La fabricación de los provisionales adecuados es una fase muy importante, ya que de esto dependerá el éxito o el fracaso de nuestro tratamiento protésico definitivo (Devecchi J, 2017).

En este caso los provisionales se elaboraron a base de poli (metil-metacrilato), como se menciona en el capítulo anterior se realizó el provisional con matriz previa de silicona de condensación. Se colocó el material en la matriz y se introdujo la matriz en la boca posicionándola adecuadamente, cuando el material se polimeriza se encuentre en la fase plástica se retiró de boca y de la matriz, se removió los excesos, se contorneó, se pulió y brilló.

Para cementar el provisional se utilizó cemento (Temp-Bond). Una vez cementado el provisional, se verificó oclusión y se realizó algún ajuste oclusal.

Figura 15: Provisional del diente #11, 12, 13, 14,21.

Creador: Cynthia Vaca

Impresiones

Después de realizar el tallado de los respectivos dientes pilares, se procedió a la colocación de hilo retractor, se utilizó la técnica de doble hilo, en este caso se colocó hilo Nº 00 Y Nº 000, esto nos permitió tener un desplazamiento gingival adecuado, con el fin de que el material de impresión ingrese en este espacio y este logre reproducir de la mejor manera la zona del hombro.

El material que se utilizó para la impresión fue silicona de adición, ya que tiene una mejor estabilidad dimensional, gran capacidad para la reproducción de detalles, siendo más precisas además de un mayor porcentaje de recuperación elástica (Fungimoto J, 2017).

Se realizó la técnica en dos pasos, primero se coloca la silicona pesada de adición en la cubeta metálica, se colocó una lámina plástica ente el material de impresión y los dientes, con el fin de crear espacio para la pasta liviana, y se lleva a la boca, una vez que el material polimerice se retiró de la boca.

Una vez que tenemos la impresión con pasta pesada, se colocó la pasta liviana por todos los dientes, se retiró con mucho cuidado los hilos retractores y se procedió a colocar con la micro punta de la jeringa de auto mezcla la silicona liviana alrededor de los dientes pilares, se llevó a la boca ubicándola adecuadamente, una vez polimerizado el material se retiró de la boca y se desinfectó.

Se continuó con la toma de impresión de la arcada antagonista, el material que se utilizó fue alginato y se vació la impresión utilizando yeso piedra.

Se la colocó pasta de registro de mordida sobre las caras oclusales de todas las piezas dentales de una arcada, se indicó al paciente cerrar la boca y mantenerse de esa manera durante unos minutos.

Antes de enviar la impresión al laboratorio se verificó con detalle, si se replicó las terminaciones cervicales. Posteriormente se procedió a la toma y registro del color utilizando un colorímetro de Choromascop, el color elegido fue 2A/310 el cual se asemejaba de mejor manera a el color de sus dientes naturales.

A

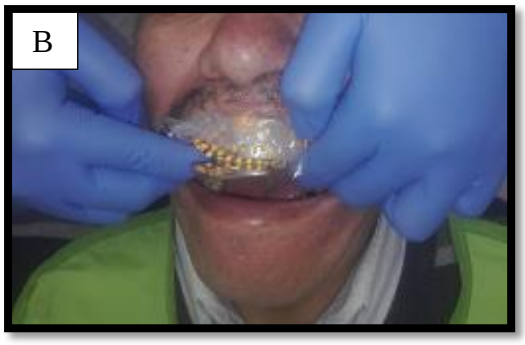
B

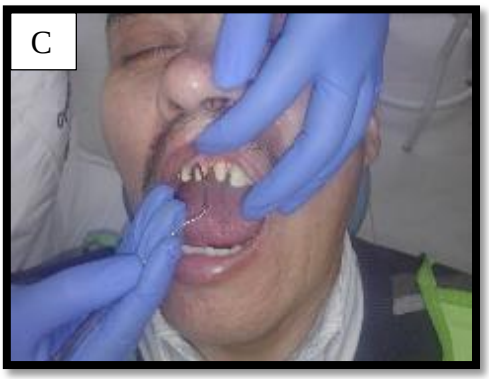
C

D

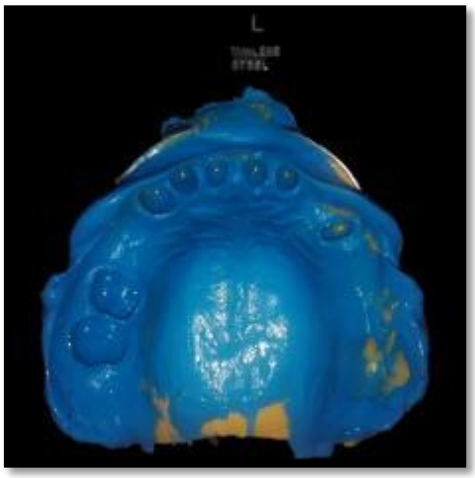

E

Figura 16: A) Colocación del hilo retractor, B) impresión con pasta pesada de adisión, C) se retira el hilo de retracción, D) se coloca la pasta liviana de adisión, E) impresión de la arcada inferior con el hidrocoloide irreversible, F) se registró la mordida.

Creador: Cynthia Vaca

Prueba de metal

En esta prueba se evaluó la estructura metálica de la prótesis parcial fija, con el objetivo de visualizar el asentamiento y la adaptación de la corona completamente en el hombro de cada diente pilar tallado y se comprobó que no exista alguna interferencia o la presencia de escalones. Se colocó pasta liviana de condensación en el interior de la estructura metálica, se posicionó en la boca, una vez polimerizado el material, se procedió a observar si la silicona presenta alguna perforación, si ese fuera el caso se debe desgasta con una fresa de pulido en los puntos que ocasionan la perforación.

También se observó que exista espacio en oclusal, para poder colocar la porcelana, el cual tiene que ser de 1milímetro.

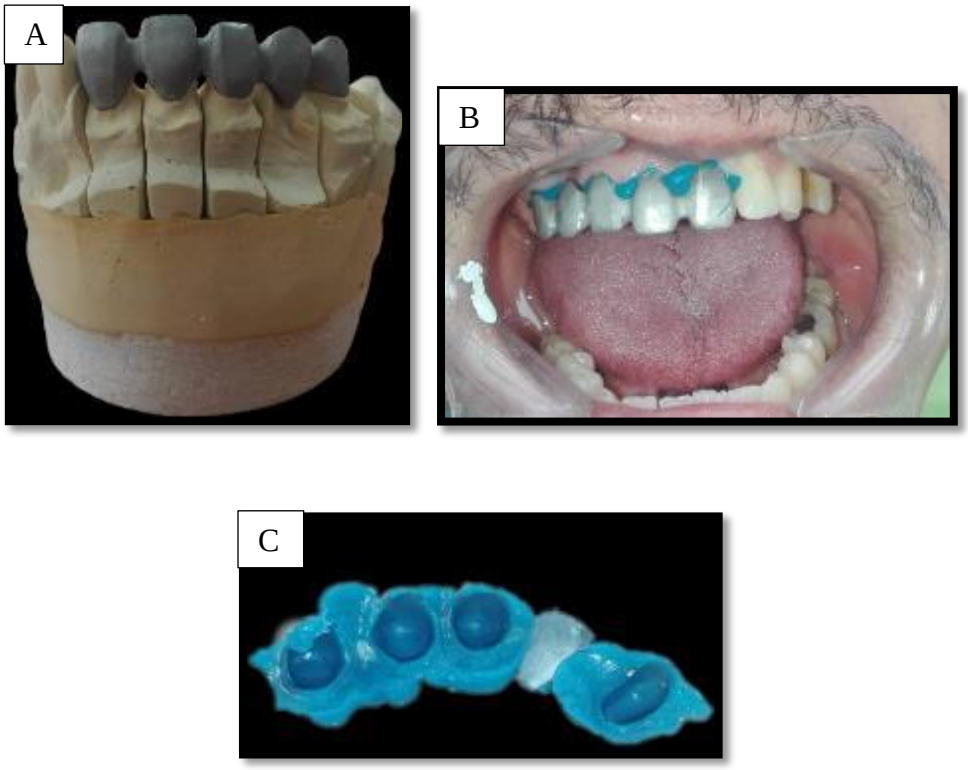

Figura 17: A) estructura metálica, B) colocación con pasta liviana y se lleva a la boca la estructura metálica, C) se verifica si existen irregularidades en la pasta liviana, como perforación de la pasta.

Creador: Cynthia Vaca

Prueba de porcelana

En esta prueba se evaluó los parámetros estéticos, la adaptación marginal, puntos de contactos intraproximales, la oclusión durante movimientos de lateralidad, protrusión y además se logró cumplir con la expectativas estéticas del paciente.

En este paso se pueden corregir algunos detalles, después de esto se envió al laboratorio para la colocación del glaseado.

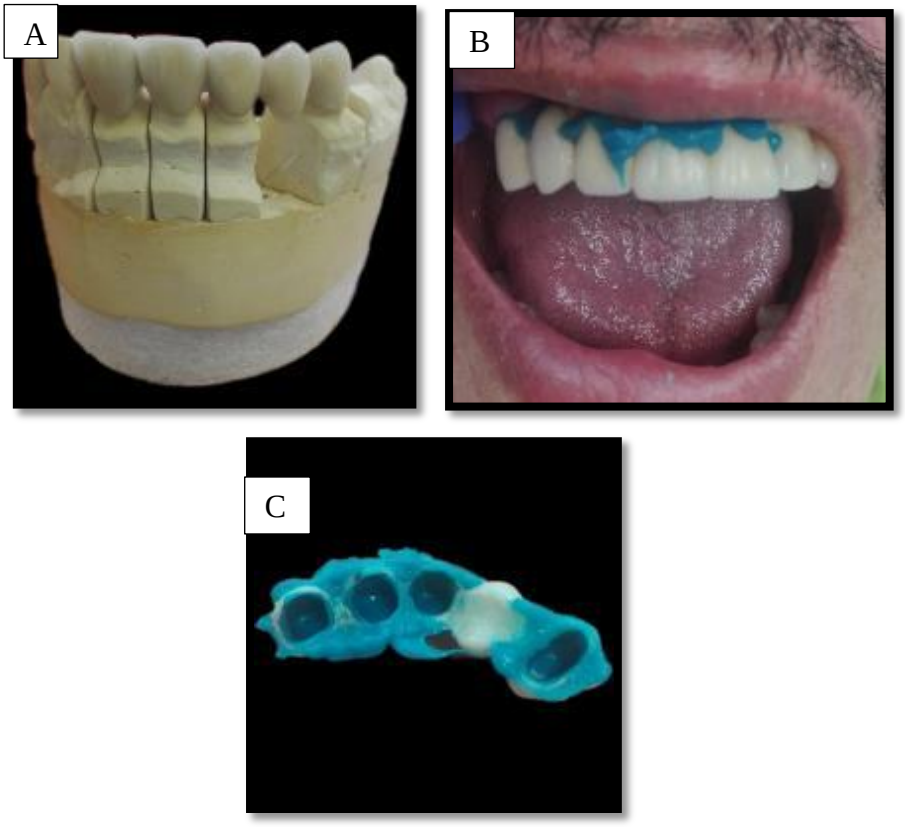

Figura 18: A) Estructura metal porcelana, B) prueba de porcelana con reimpresión con pasta liviana, C) se verifica si existe alguna irregularidad o trasparencia en la pasta liviana.

Creador: Cynthia Vaca

Cementación

Antes de la cementación final, se cementó provisionalmente la prótesis definitiva, utilizamos temp bond, con la finalidad de verificar el estado de los tejidos periodontales, ya que la presión que se ejerce en el epitelio del surco puede ser provocado por un sobrecontorno, con esto se evaluó el grado de higienización de la prótesis, se observó las áreas de contacto de los pónticos contra los rebordes, además de la función masticatoria ,oclusión y desoclusión , nos permitió observar la calidad del contacto proximal ,se pudo realizar correcciones del color

o forma para que el paciente se sienta satisfecho con el resultado estético final (Suarez D, 2012).

Después de ocho días de la cementación provisional de la prótesis, se comprobó una vez más el sellado y adaptación, se eliminó todos restos del cemento provisional, utilizando un cepillo profiláctico y clorhexidina.

De la misma manera se desinfectó la estructura metálica, con clorhexidina utilizando un cepillo profiláctico.

Se realizó un aislamiento relativo y se secó cuidadosamente los pilares y la estructura metálica, aplicamos un poco de vaselina en los dientes vecinos para facilitar la remoción del cemento.

Para la cementación definitiva se utilizó un cemento a base ionómero de vidrio (Meron), su aplicación es simple, presenta baja solubilidad, es biocompatible y presenta liberación constante de flúor, por esto es un cemento ideal para aquellos pacientes que presenten problemas de caries.

Se mezcló el material y se lo colocó en el interior de las coronas. Para la remoción de los excesos del cemento se colocó hilo dental sobre los pónticos. Inmediatamente se lo llevó a la boca ejerciendo presión durante algunos minutos, se retiró los excesos del material utilizando una sonda periodontal y retirando los hilos.

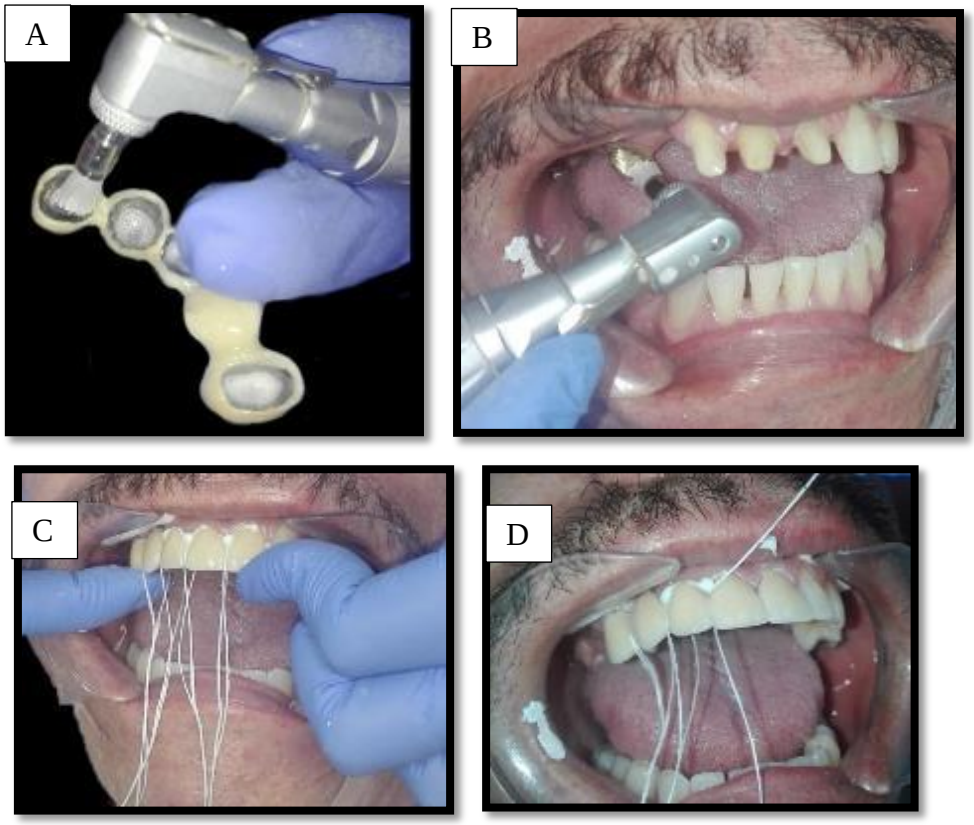

Figura 19:A) limpieza con clorhexidina y cepillo profiláctico de la estructura metal – porcelana, B) Limpieza de los muñones con clorhexidina y cepillo profiláctico, C) Colocación de hilo dental entre los dientes de la estructura de metal – porcelana antes de cementar el puente fijo, D) se retiran los hilos removiendo los excesos de cemento.

Creador: Cynthia Vaca.

Prótesis parcial removible

Diseño de la prótesis

Se realizó el diseño según la clasificación de Kennedy y las leyes de Appelgate

Prótesis Parcial Removible Superior:

a) Conector mayor:	Se seleccionó una banda palatina anterior, por la presencia de torus palatino de tipo plano.
b)Conector menor:	Unen al conector mayor con los retenedores.
c) Apoyos:	Se realizó un apoyo oclusal mesial en el diente 2.6, en oclusal mesial de la corona de metal porcelana del diente 1.4 y en palatino distal de la corona metal –porcelana 1.3.
d) Retenedores:	En el diente 2.6 se utilizó retenedor Acker proporcionando un buen soporte y estabilidad. En el diente 1.4 ,2.3 se colocó un retenedor de acción posterior. Los cuales funcionan como rompefurezas y usa áreas retentivas pequeñas.
e) Rejillas:	Se colocó rejillas en las dos zonas edéntulas, donde irán los dientes artificiales.

Tabla 6: Diseño de la prótesis parcial removible superior.

Creador: Cynthia Vaca.

Se realizó la toma de impresiones con la prótesis fija una vez cementada, con ayuda del paralelógrafo colocamos el modelo sobre la base móvil y lo fijamos, movimos el grafito alrededor de los dientes para obtener el ecuador protésico.

Figura 20: modelo colocado en el paralelizador para marcar el ecuador dentario de los dietes pilares para la prótesis parcial removible.

Creador: Cynthia Vaca.

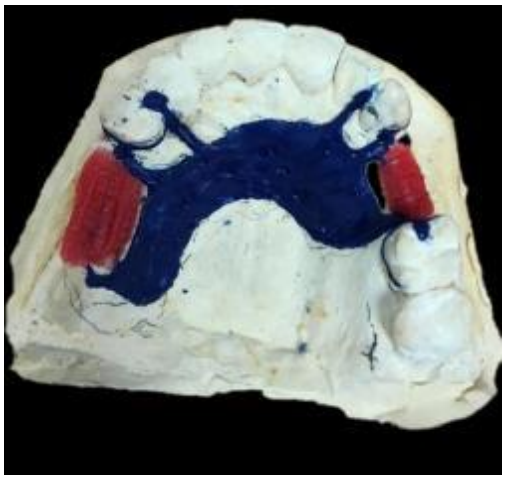

Figura 21: diseño con cera de la PPR en el modelo de estudio.

Creador: Cynthia Vaca.

Preparación dental e impresiones definitivas

Realizamos el tallado de los apoyos en el diente 2.6, 1.4 y 1.3, utilizamos una fresa troncocónica de punta redonda y con ayuda de una sonda periodontal, se talló 2 mm en el ancho mesio -distal, de igual manera en el ancho vestíbulo – palatino y por último 1.5 mm de profundidad.

Al ser una prótesis dento-mucosoportada se realizó la impresión con alginato para evitar presionar los tejidos blandos. Mezclamos el alginato con las indicaciones del fabricante, hasta obtener una pasta homogénea, se la colocó en la cubeta metálica y se la llevó a la boca

generando una presión, removimos los carrillos para que el material ingrese a todas las estructuras anatómicas vecinas.

Una vez polimerizado el material de impresión, se la retiró de la boca, se desinfecto e inmediatamente se realizó el vaciado con yeso extra duro.

De la misma forma se tomó una impresión con alginato a la arcada antagonista, se realizó la toma registro de mordida y enviamos al laboratorio.

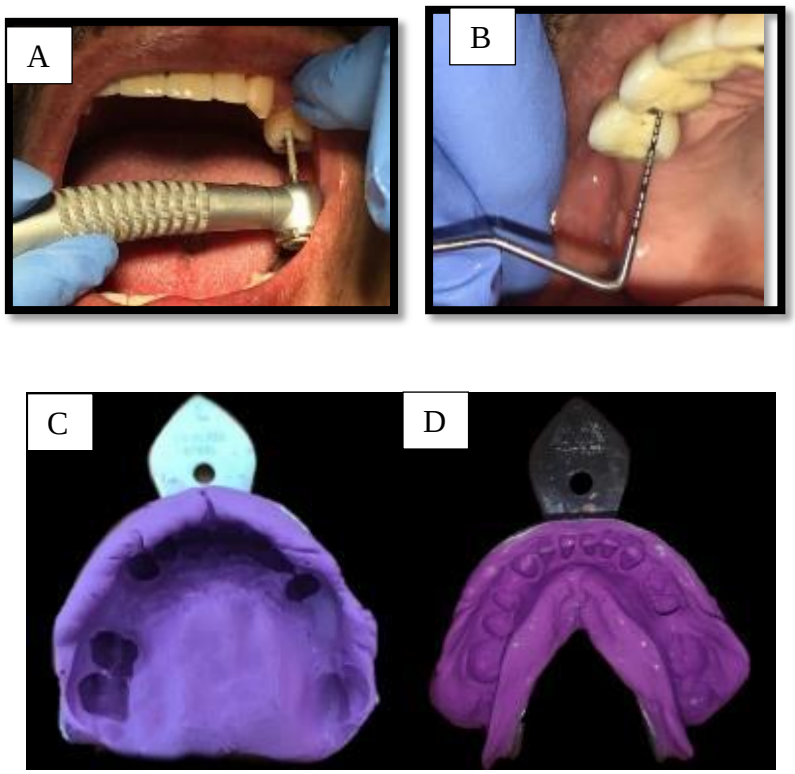

Figura 22: A) proceso de tallado para la colocación del apoyo de la prótesis parcial removible, B) se mide con una sonda periodontal la extensión del tallado, C) impresión superior definitiva con alginato, D) impresión de la arcada antagonista.

Creador: Cynthia Vaca.

Prueba de estructura metálica

Se evaluó el ajuste introral de la estructura metálica, observamos la rigidez de sus componentes. Se verificó la adaptación de la estructura metálica en los tejidos mucosos y en los dientes, además es importante que no existan movimientos de balance de la estructura. Después se preguntó al paciente si se siente cómodo o si existe molestia en alguna zona.

Prueba de rodetes de altura

Los rodetes de cera nos ayudaron a determinar la altura de los dientes, se le pidió al paciente que cierre la boca suavemente por unos minutos para registrar la mordida, también se registró el color con la guía Cromascop.

Figura 23: verificación rodete de cera

Creador: Cynthia Vaca.

Prueba de enfilado

En esta prueba se puedó evaluar la adaptación y estabilidad de la prótesis al ocluir, se observó que no exista ninguna molestia al ocluir, con ayuda de un papel articular observamos los puntos de contacto. Una vez más se le preguntó al paciente si existe algún tipo de incomodidad, se comprobó la fonética del paciente. Se envió al laboratorio para realizar el enfilado definitivo.

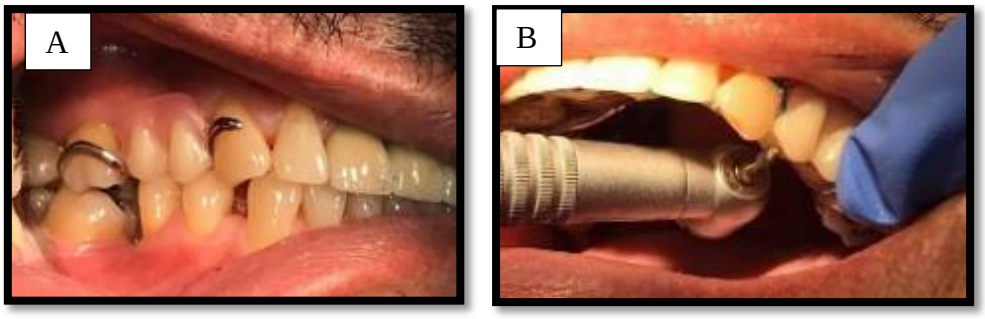

Figura 24:A) prueba de enfilado, B) corrección de puntos altos de contacto de los dientes artificiales.

Creador: Cynthia Vaca.

Instalación de la prótesis

Después de haber realizado todas las pruebas durante la elaboración de la prótesis, se observó que la prótesis tenga un buen acabado y pulido, para evitar lesiones posteriores. Después de insertar la PPR en la boca, nuevamente se controló la estabilidad y contactos oclusales .Y finalmente se le preguntó al paciente si se siente cómodo y si logramos cumplir con sus necesidades estéticas.

Figura 25: Colocación de la prótesis parcial removible

Creador: Cynthia Vaca.

Se explicó al paciente como se debe colocar y retirar la prótesis. Sin forzar los retenedores.

Se le dio instrucciones para la higiene de las prótesis, se explicó que debe retirarse la prótesis y lavarla con un cepillo normal de cerdas duras y con jabón neutro. Además, se le indicó al paciente que debe sumergir la prótesis en clorhexidina por 10 minutos cada 15 días.

Figura 26: Instalación de la prótesis parcial removible superior.

Creador: Cynthia Vaca.

PREPARACIÓN DENTAL PARA LA COLOCACIÓN DE INCRUSTACIÓN

Se tomó impresión en el diente # 3.7 con pasta pesada de condensación para obtener la matriz para la posterior elaboración del provisional.

Se optó por una restauración de tipo overlay, con el objetivo de devolver la armonía oclusal además de proveer protección, morfología, función y estética.

Se realizó la eliminación de la restauración de amalgama del diente # 3.7, utilizamos una fresa redonda, se retalló con una fresa troncocónica de punta redonda las paredes internas y el piso, los ángulos internos deben ser redondeados para conseguir una mejor distribución de las fuerzas oclusales, y con respecto a las paredes estas deben ser expulsivas, conservando el tejido dentario. El diseño de la terminación fue en hombro redondeado en esmalte y alejada del margen gingival.

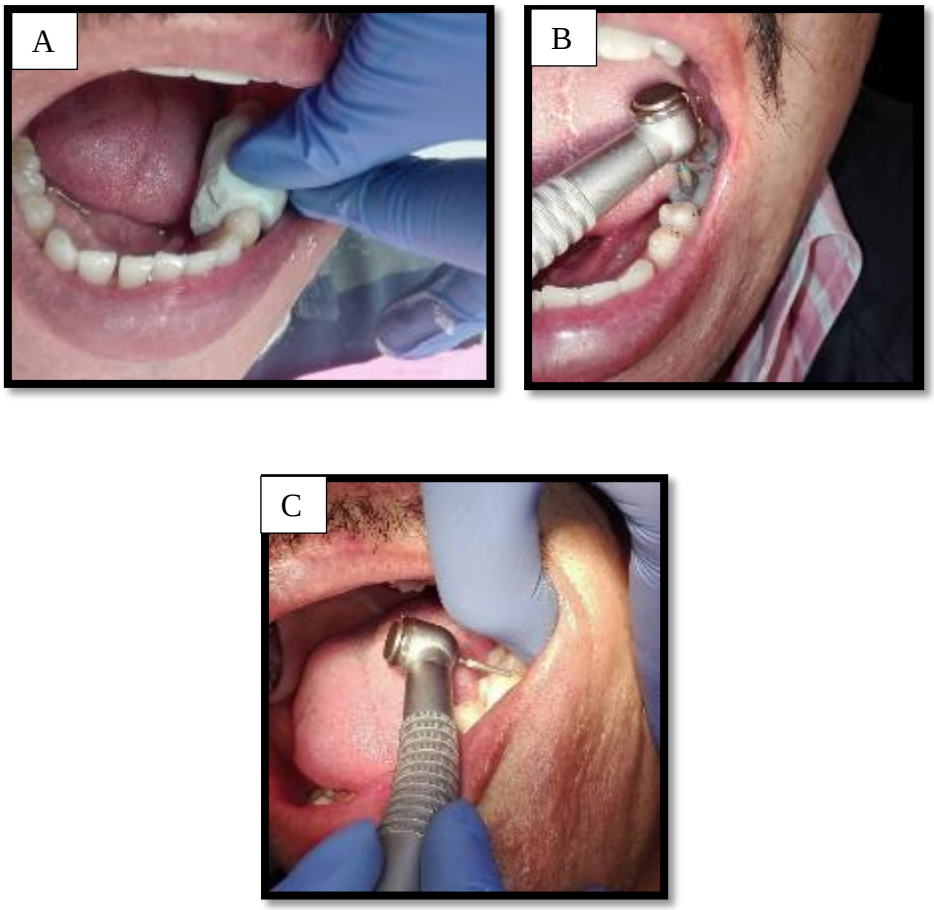

Figura 27: A) fabricación de matriz con silicona pesada de condensación, B) remoción de restauración de amalgama, C) tallado del diente #37 tipo overlay.

Creador: Cynthia Vaca.

Toma de impresión

Se tomó la impresión con pasta de adición, primero se colocó la pasta pesada en la cubeta junto con una lámina de plástico, para crear el espacio para la pasta liviana, una vez fraguado la cubeta se retiró de la boca, se prosiguió a colocar pasta liviana y nuevamente se la colocó en la boca.

Se verificó los detalles de la impresión y tomamos el color con la guía de chromascop, tomamos como referencia los dientes vecinos, se tomó impresión con alginato para obtener el modelo antagonista y se envió al laboratorio.

Por último con ayuda de la matriz se fabricó el provisional y se cementó con (Temp-Bond). Se comprobó la oclusión y realizamos los ajustes correspondientes.

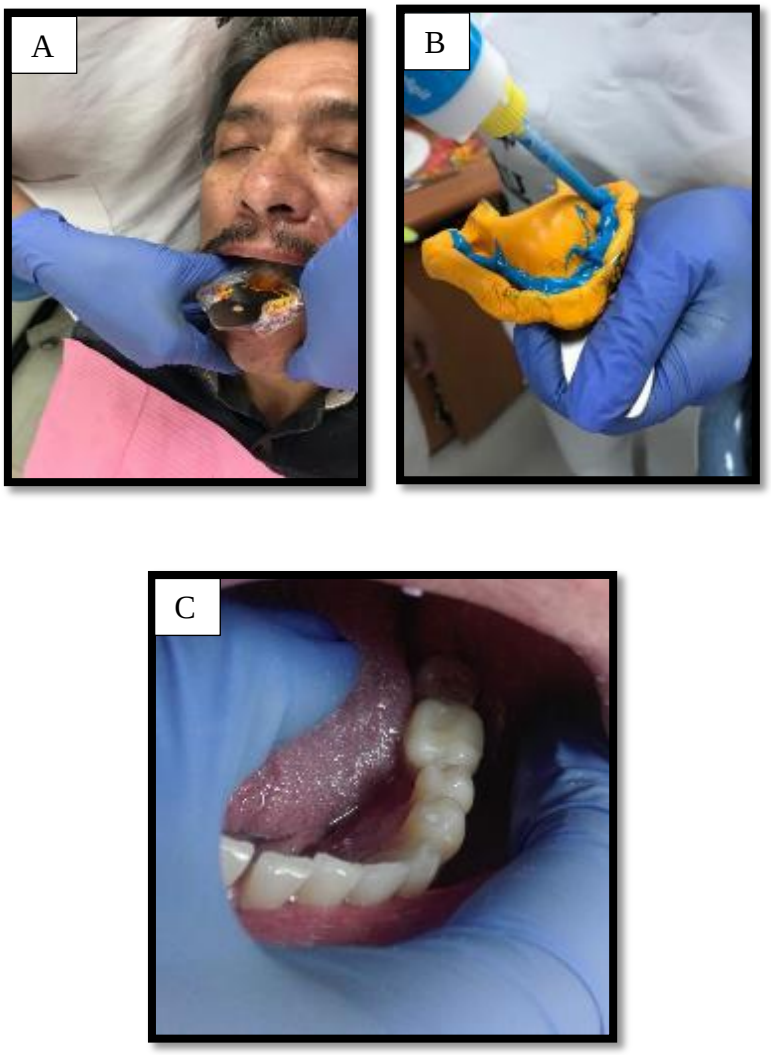

Figura 28: A) toma de impresión con pasta pesada de adisión, B) colocación de pasta liviana de adisión,C) colocación de provisional.

Creador: Cynthia Vaca.

Cementación

Se realizó la desinfección de la superficie del diente preparado y de la incrustación con ayuda de un cepillo profiláctico y clorhexidina.

Posterior a esto, protegimos los dientes vecinos y se procedió a colocar ácido fosfórico tanto en la superficie interna como en la externa durante 15 segundos, se lavó profundamente con agua y se secó cuidadosamente evitando el desecado de la dentina, se prosiguió a colocar el adhesivo tanto en la superficie interna como externa.

Finalmente se procedió a cementar la incrustación con cemento dual, retiramos los excesos y fotopolimerizamos.

Se comprobó la oclusión y se realizó el pulido final.

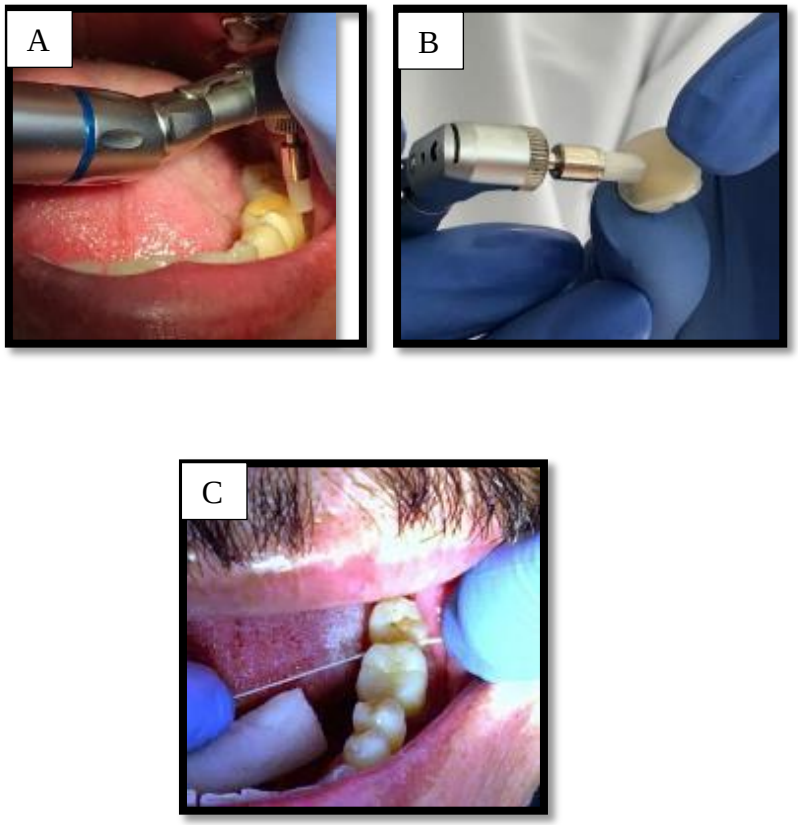

Figura 29: A) limpiamos el diente de los restos del cemento temporal, B) limpiamos la incrustación con clorhexidina, C) cementamos la incrustación y retiramos algún exceso de cemento con hilo dental.

Creador: Cynthia Vaca

CONTROLES

Se le citó al paciente a las 24 horas para realizar el respectivo control después de la instalación final de la prótesis con el objetivo de analizar cualquier molestia que sienta el paciente, el segundo control se realizó a las 72 horas y por último el tercer control se lo realizó a los 8 días.

Figura 30: Fotografías comparativas del antes y después del tratamiento terminado.

Creador: Cynthia Vaca

5. DISCUSIÓN

Durante el desarrollo del presente trabajo se pudo evaluar que la ausencia de dientes tiene repercusiones graves en la vida del paciente, tanto física como socialmente, además de influir en el correcto funcionamiento de la fonética y la masticación. Según Techkouhie (2011), la presencia de dientes naturales en boca no únicamente representa la salud oral del paciente, ya que también dependen del buen funcionamiento de músculos y de la ATM.

En este caso el paciente de 56 años de edad presentaba edentulismo parcial superior y edentulismo parcial inferior no reemplazable. Sánchez (1999), mencionó que el edentulismo ya sea parcial o total generalmente se encuentra en el grupo de personas de 75 años o más. Sin embargo Daviu (1984), demostró la necesidad del uso de prótesis parcial removible en el grupo de personas entre los 30 a 39 años de edad, el estudio fue realizado en Tecna Perú.

Además, el edentulismo total o parcial conlleva importantes alteraciones estéticas. Estas consecuencias generalmente son más notables cuando el edentulismo afecta al sector anterior (Rojas P, 2017). La pérdida dental altera significativamente la oclusión del paciente. Como consecuencias a esto se ven afectados las piezas dentales residuales(Baldión E, 2012). En este caso en particular se evidenció la ausencia de varias piezas dentarias, repercutiendo de gran manera la estética de la sonrisa y la función masticatoria. De la misma forma, el edentulismo parcial del paciente ocasionó migración patológica de los dientes remanentes y alteración del plano ocusal, como se menciona anteriormente.

Como describe Telles (2011), los diversos tratamientos con el objetivo de reemplazar los dientes perdidos son: los implantes son la mejor opción de tratamiento rehabilitador, la prótesis fija, la prótesis parcial removible son opciones viables para pacientes parcialmente edéntulos según su necesidad. En este caso, el tratamiento rehabilitador elegido, fue la mejor opción para el paciente dentro de sus posibilidades económicas.

6. CONCLUSIONES

Según las condiciones que presenta el paciente, podemos concluir que el edentulismo afecta de gran manera la vida del paciente, presentando consecuencias funcionales, psicológicas, y sociales las cuales repercuten en la salud general de las personas.

La rehabilitación mediante prótesis parcial fija metal-porcelana en el sector anterior no solo debe devolver funcionalidad, sino, devolver la estética con un alto grado de exigencia por la zona en que está. Además, este tipo de restauraciones puede tener un impacto positivo en la autoestima del paciente.

En cuanto a la prótesis parcial removible, fue la opción ideal para recuperar las funciones perdidas anteriormente, como la masticación y la fonética. La prótesis fue elaborada de tal manera que las fuerzas masticatorias se distribuyan uniformemente. Con este tratamiento se recuperó tanto la salud bucal como también la parte emocional del paciente, siendo además un tratamiento que está dentro de sus posibilidades económica.

7. RECOMENDACIONES

Se recomienda tener una historia clínica integra en sus datos y una anamnesis exhaustiva, que recopile todos los datos importantes del paciente y que nos facilite informarnos del estado de salud, para evitar cualquier complicación durante o después del tratamiento.

Es muy importante llenar y explicar de forma detallada el consentimiento informado, ya que no se debe realizar ningún procedimiento sin antes haberle explicado al paciente de forma clara y precisa de las opciones de tratamiento y de las diversas complicaciones que pueden ocurrir durante el mismo. El paciente debe estar de acuerdo con todos los procedimientos antes mencionados.

Una buena comunicación con el paciente tiene un gran valor a la hora de tratar de cumplir con las expectativas estéticas que requiere el paciente, con el fin de que se sienta cómodo con el resultado final.

Se debe motivar al paciente del uso diario de su prótesis removible para facilitar su adaptación y con esto devolver la función masticatoria.

Se recomienda la motivación y fisioterapia oral al paciente para que su tratamiento protésico tenga éxito, se le debe informar de la importancia de los chequeos odontológicos después de la instalación de las prótesis.

REFERENCIAS BIBLIOGRÁFICAS

Acosta, D. E. (2015). Factores biomecánicos en la rehabilitación por prótesis parcial fija. *Congreso Internacional de Estomatología* .

Allan D, F. P. (1987). *Prostodoncia de coronas y puentes.* Buenos Aires: Panamericana.

Amilcar J, A. R. (2008). El sistema masticatorio y las alteraciones funcionales consecuentes a la pérdida dentaria. *Acta Odontológica Venezolana, 46*(3), 375-380.

Angulo S, Q. D. (2018). Rehabilitación Integral de un paciente con reabsorción ósea horizontal, mediante regeneración ósea guiada simultánea a la colocación de implantes. *Revista Estomatológica Herediana, 28*(2), 115-124.

Baldión E, B. C. (2012). Síndrome de colapso de mordida posterior. *Acta odontologica colombiana*, 193-206.

Belaúnde A. (2012). Asociación del acceso a la atención dental y el edentulismo. *Revista Estomatológica Herediana*, 77-81.

Blair F.M., W. R. (2002). Preparaciones para las coronas 3/4. *Coronas y otros tipos de restauraciones extra-coronarias,* 10-192.

Borja N. (2012). Edentulismo y su incidencia en el conjunto de estructuras esquelético-musculares de la cavidad oral. *Universidad San Gregorio* , 49-168.

Cancio O, D. I. (2009). Necesidad de prótesis en pacientes mayores de 15 años. *Revista Archivo Médico de Camagüey*, 4-13.

Carvajal J. (2001). *Prótesis fija : preparaciones biologicas , impresiones y restauraciones provisionales.* .: Mediterráneo.

Cisneros del Águila, V. S. (2014). Prevalencia de edentulismo parcial de acuerdo a la clasificación de kennedy en pacientes adultos de una clínica docente universitaria. *Revista científica alas peruanas*, .

Dau R, O. E. (2016). Análisis de la prevalencia de la clasificación de Kennedy en pacientes parcialmente edéntulos. *Revista Cientifica.Univ.Odontol.Dominic, 3*(2), 17-19.

Daviu D. (1984). necesidad de protesis dental en la poblacion adulta del cercado de Tacna. *Facultad de odontología*, .

Devecchi J, J. (2017). Materiales para prótesis provisionales . *Actas odontológicas* , 28-32.

Eloy A. (1999). La prótesis parcial removible en la práctica odontológica. *Acta odontológica de Venezuela* , 37.

García J, O. L. (2005). *Prótesis removible parcial: secuencia práctica y lógica para su diseño.* Madrid: Amolca.

Giraldo O. (2008). Como evitar fracasos en prótesis dental parcial removible. *Rev Fac Odontol Univ Antioq*, 80-88.

Gutierrez V. (2015). Edentulismo y necesidad de tratamiento protésico en adultos de ámbito urbano marginal. *Rev Estomatológica Hered, 25*(3), 179-185.

Henriques S. (2012). Impacto del Edentulismo en la calidad de vida de individuos brasileños. *Acta odonotologica venezolana*, 13-25.

Huacon, V. R. (2019). Rehabilitación odontológica integral. *dominio de las ciencias* , 713-721

Christiani J, J. R. (2013). Resinas utilizadas en la confección de prótesis provisionales. *Revista facultad de odontología*, 37-42.

Kornfel M. (1972). *Rehabilitación oral.* Argentina: Editorial Mundi.

Loza D, V. H. (2006). *Diseño de prótesis parcial removible.* Madrid: Ripano.

Magne P. (1999). El ancho estético en prostodoncia fija. *Journal of Prosthodontics*, 106-118.

Mallat D, K. T. (1998). *Próteisis parcial removible: clinica y laboratorio.* Madrid: Harcourt Brace.

Mallat E. (2004). *Prótesis parcial removible y sobredentaduras.* Madrid: Elsevier.

Mamani E. (2012). Técnica de confecciónde una prótesis parcila removible. *Rev.Act. Clin.Med*, 1144-1147.

Marttens, V. (2010). Experiencia y significado del proceso de edentulimo de adultos mayores,atendidos en un consultorio del servisio público chileno. *Revista clínica de periodoncia,implantología y rehabilitación oral*, 27-33.

Martínez V. (2019). Influencia del edentulismo total en la calidad de. *Universidad nacional de Chimborazo*, 23-72.

McCracken C, B. (2006). *Prótesis parcial removible.* Madrid: Elsevier.

Mezzomo E, M. R. (2010). *Rehabilitación oral contemporánea.* Sao Paulo: Amolca.

Miller P. (1985). A classification of marginal tissue recession. *Int J Periodontics Restorative Dent.*, *5*(2), 8-13.

Ministerio de salud publica. (2009). Plan nacional de salud. ., 8-35.

Mon T. (2011). Fctores que influyen en la satisfaccion del paciente con la apariencia dental y los tratamientos que desean mejorar la estética. *BNC oral healt,* 3-11.

Monturiol A. (2003). *Atlas de preparaciones en próteisis dental fija.* Costa Rica: editorial de la universidad de Costa Rica.

Pegoraro L. (2001). *Prótesis Fija.* Sao Paulo: Artes medica latinoamerica.

Rendón R. (2006). *Próteisis parcial removible :conceptos actuales.* Buenos Aires: Panamericana.

Rodríguez R. (2017). Prevalencia de edentulismo parcial asociado a la calidad de vida de pacientes que acuden a la Clínica de Pregrado de la Facultad de Odontología, Universidad Central del Ecuador. *Universidad Central del Ecuador,* 17-93.

Rojas P, M. F. (2017). Pérdida dentaria y relación con los factores fisiológicos y psico-socio económicos. *Dom. Cien., 3*(2), 702-718.

Rosentiel S. (2000). Preferencias de los dentistas sobre la proporcion del diente anterior. *Journal of Prosthodontics,* 123-136.

Sanz G, L. (2018). Consecuencias del edentulismo total y parcial en el adulto mayor . *GeroInfo,* 4-13.

Shillinburg H, H. S. (2002). *Fundamentos esenciales en protesis fija* . Barcelona - España: Quintessence.

Stephen F.Rosenstiel, M. F. (2017). *Prótesis fija contemporánea* . Barcelona: Elsevier.

Suarez, D. S. (2012). Adaptación de provisional en prótesis fija. *Universidad de Guayaquil facultad de odontología,* 32-60.

Sutton A.F., M. (2002). Variaciones en preparaciones dentarias para las coronas cerámicas. *BDJ*, 3-10.

Techkouhie A, E. N. (2011). Impression Materials in Fixed Prosthodontics: Influence of Choice on Clinical Procedure. *Journal of Prosthodontics*, 153-160.

Teixeira D. (2008). Consideraciones prácticas para la escogencia entre una dentadura parcial removible de acrílico o una de metal. *Neptunos formacion S.L.*, 14-15.

Vanegas E. (2016). Frecuencia del edentulismo parcial y total en adultos y su relacion con factores asociados en la clinica universitaria Cuenca Ecuador. *Revista estomatológica Herediana*, 215-221.

Velarde A. (2012). Fisiología de la Articulación Temporomandibular. *Rev. Act. Clin. Med, 23*(3), 1075-1079.

Velásquez R. (2008). Rehabilitación oral con prótesis fija. *Odontol. Sanmarquina*, 96-99.

Vera K. (2019). Rehabilitación de edéntulo parcial con prótesis removible metálica. *Universidad de Guayaquil. Facultad Piloto de Odontología*, 14-45.

Von Marttens, C. ,. (2010). Experiencia y Significado del Proceso de Edentulismo de Adultos Mayores, Atendidos en un Consultorio del Servicio Público Chileno. *Rev. Clin. Periodoncia Implantol. Rehábil. Oral*, 27-33.

Anexos

Anexo 1: Consentimiento informado.

UÍDE
Universidad Internacional del Ecuador

CONSENTIMIENTO INFORMADO

Yo, **Infante Chávez José Guillermo** con cedula de ciudadanía **Nº 1706731245** autorizo a la estudiante Vaca Delgado Cynthia Karolina para que pueda tomar fotografías, cintas de video o grabaciones de sonido de mi persona y que estas puedan ser copiadas y publicadas con objetivos académicos.

Infante Chávez José Guillermo
C.I: 1706731245

Tutor: Dr. Esteban Vizcaíno

Estudiante: Cynthia Vaca

Anexo 2: Datos personales del paciente y autorización.

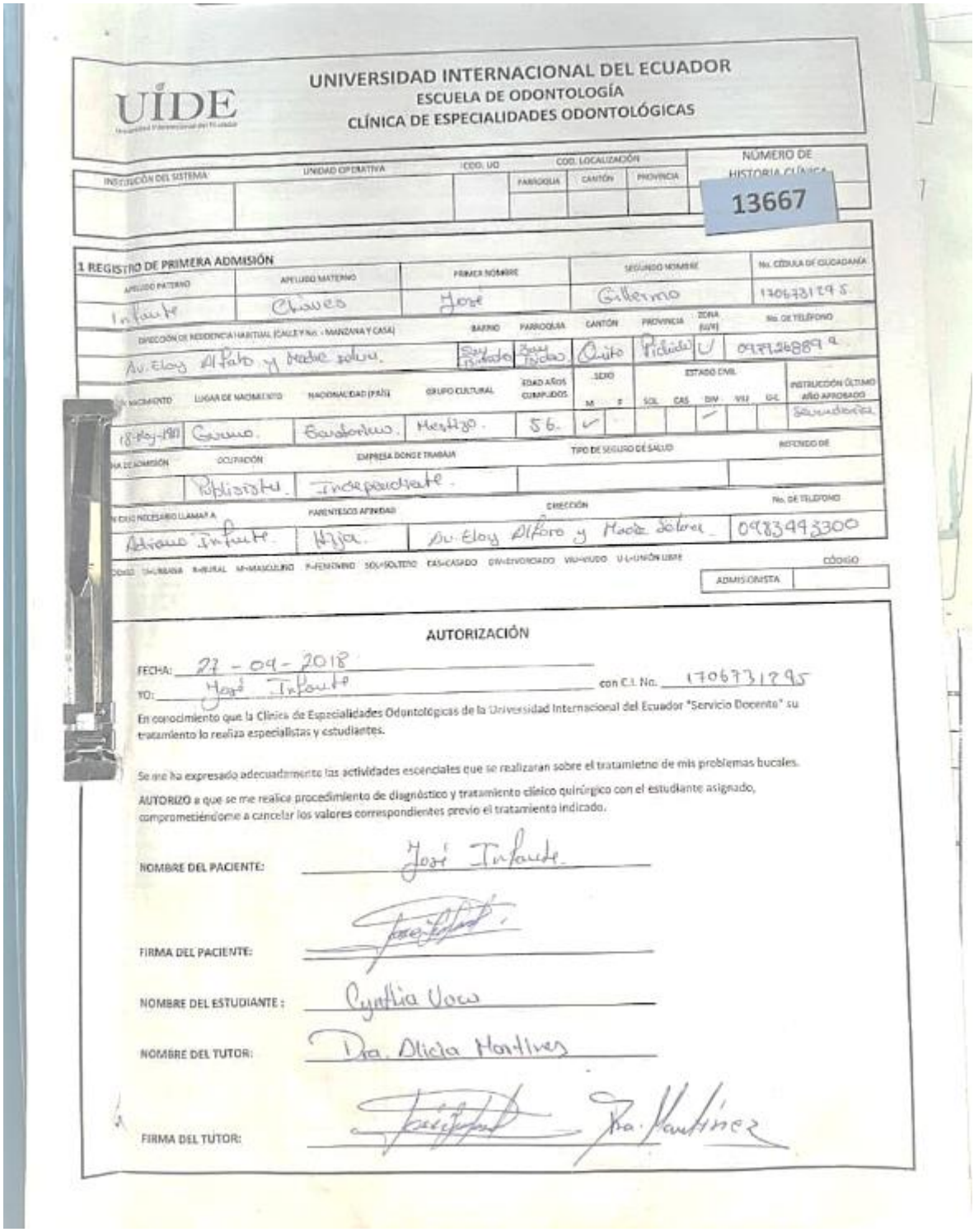

UÍDE

UNIVERSIDAD INTERNACIONAL DEL ECUADOR
ESCUELA DE ODONTOLOGÍA
CLÍNICA DE ESPECIALIDADES ODONTOLÓGICAS

INSTITUCIÓN DEL SISTEMA | UNIDAD OPERATIVA | CÓD. UO | CÓD. LOCALIZACIÓN: PARROQUIA, CANTÓN, PROVINCIA | NÚMERO DE HISTORIA CLÍNICA: 13667

1 REGISTRO DE PRIMERA ADMISIÓN

APELLIDO PATERNO	APELLIDO MATERNO	PRIMER NOMBRE	SEGUNDO NOMBRE	No. CÉDULA DE CIUDADANÍA
Infante	Chaves	José	Gilberto	1706731795

DIRECCIÓN DE RESIDENCIA HABITUAL (CALLE Y No. - MANZANA Y CASA)	BARRIO	PARROQUIA	CANTÓN	PROVINCIA	ZONA (U/R)	No. DE TELÉFONO
Av. Eloy Alfaro y Madre Dolorosa.	Bellavista	Belisario Quevedo	Quito	Pichincha	U	0979268899

FECHA DE NACIMIENTO	LUGAR DE NACIMIENTO	NACIONALIDAD (PAÍS)	GRUPO CULTURAL	EDAD AÑOS CUMPLIDOS	SEXO M	SEXO F	ESTADO CIVIL SOL	CAS	DIV	VIU	U-L	INSTRUCCIÓN ÚLTIMO AÑO APROBADO
18-09-1961	Cuenca.	Ecuatoriano.	Mestizo.	56.	✓				✓			Secundaria.

FECHA DE ADMISIÓN	OCUPACIÓN	EMPRESA DONDE TRABAJA	TIPO DE SEGURO DE SALUD	REFERIDO DE
	Publicista.	Independiente.		

EN CASO NECESARIO LLAMAR A:	PARENTESCO AFINIDAD	DIRECCIÓN	No. DE TELÉFONO
Adriana Infante.	Hija.	Av. Eloy Alfaro y Madre Dolorosa.	0983493300

CÓDIGO: T-TRABAJA R-RURAL M-MASCULINO F-FEMENINO SOL-SOLTERO CAS-CASADO DIV-DIVORCIADO VIU-VIUDO U-L-UNIÓN LIBRE

ADMISIONISTA | CÓDIGO

AUTORIZACIÓN

FECHA: 27 - 09 - 2018

YO: José Infante con C.I. No. 1706731795

En conocimiento que la Clínica de Especialidades Odontológicas de la Universidad Internacional del Ecuador "Servicio Docente" su tratamiento lo realiza especialistas y estudiantes.

Se me ha expresado adecuadamente las actividades esenciales que se realizaran sobre el tratamietno de mis problemas bucales.

AUTORIZO a que se me realice procedimiento de diagnóstico y tratamiento clínico quirúrgico con el estudiante asignado, comprometiéndome a cancelar los valores correspondientes previo el tratamiento indicado.

NOMBRE DEL PACIENTE: José Infante.

FIRMA DEL PACIENTE:

NOMBRE DEL ESTUDIANTE: Cynthia Vaca

NOMBRE DEL TUTOR: Dra. Alicia Martínez

FIRMA DEL TUTOR: Dra. Martínez

Anexo 3: Datos clínicos.

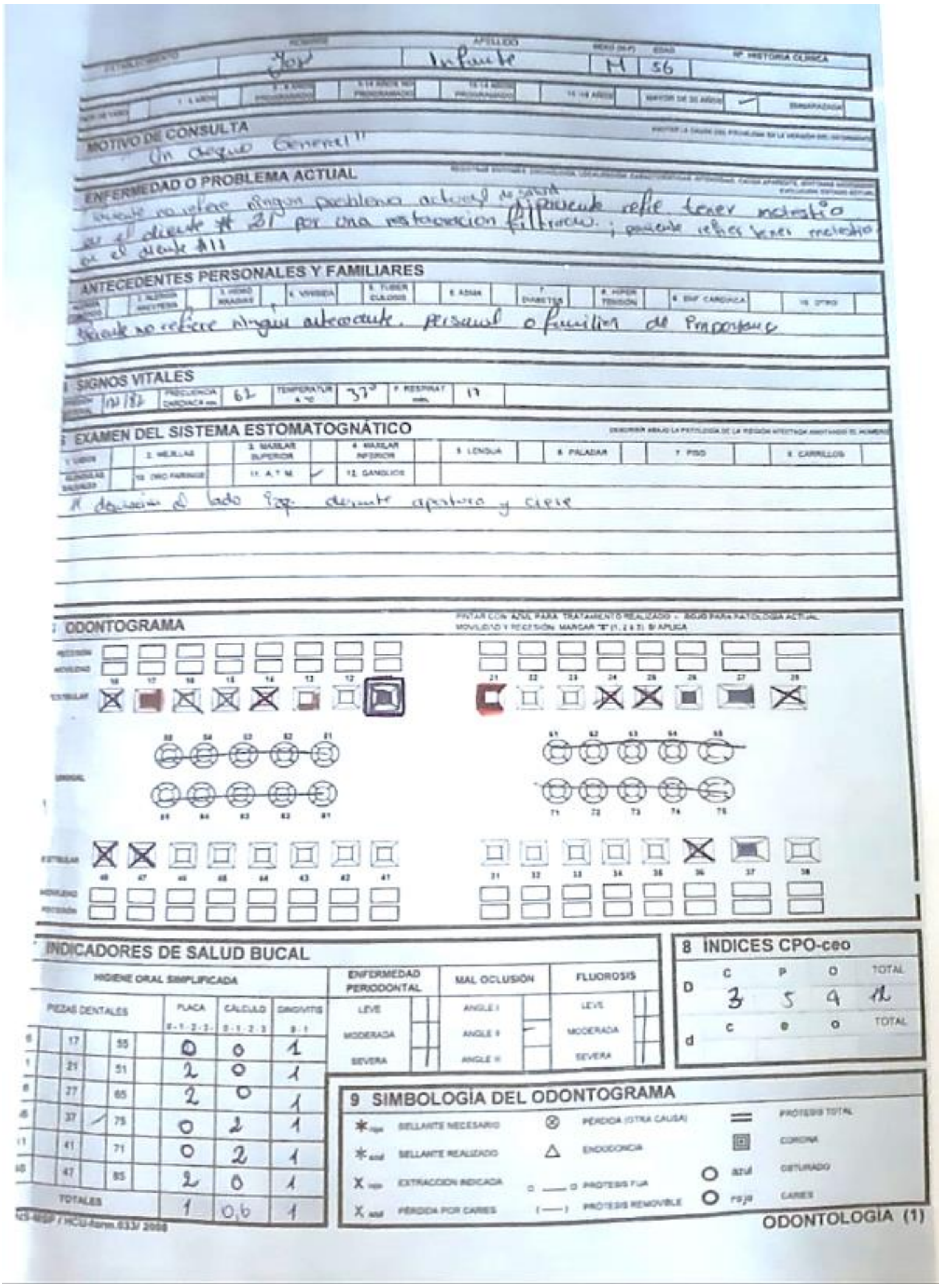

ESTABLECIMIENTO	NOMBRE	APELLIDO	SEXO (M-F)	EDAD	Nº HISTORIA CLÍNICA
	Jose	Infante	M	56	

MENOR DE 1 AÑO | 1-4 AÑOS | 5-9 AÑOS PROGRAMADO | 5-14 AÑOS NO PROGRAMADO | 10-14 AÑOS PROGRAMADO | 15-19 AÑOS | MAYOR DE 20 AÑOS ✓ | EMBARAZADA

1 MOTIVO DE CONSULTA

Un chequeo General

2 ENFERMEDAD O PROBLEMA ACTUAL

Paciente no refiere ningún problema actual de salud. paciente refiere tener molestia en el diente # 21 por una restauración filtrada; paciente refiere tener molestia en el diente #11

3 ANTECEDENTES PERSONALES Y FAMILIARES

1. ALERGIA ANTIBIÓTICO | 2. ALERGIA ANESTESIA | 3. HEMO RRAGIAS | 4. VIH/SIDA | 5. TUBERCULOSIS | 6. ASMA | 7. DIABETES | 8. HIPERTENSIÓN | 9. ENF. CARDIACA | 10. OTRO

Paciente no refiere ningún antecedente personal o familiar de importancia

4 SIGNOS VITALES

PRESIÓN ARTERIAL	FRECUENCIA CARDIACA min	TEMPERATURA °C	F. RESPIRAT. min
12/82	62	37°	17

5 EXAMEN DEL SISTEMA ESTOMATOGNÁTICO

1. LABIOS | 2. MEJILLAS | 3. MAXILAR SUPERIOR | 4. MAXILAR INFERIOR | 5. LENGUA | 6. PALADAR | 7. PISO | 8. CARRILLOS | 9. GLÁNDULAS SALIVALES | 10. ORO FARINGE | 11. A T M ✓ | 12. GANGLIOS

11 desviación al lado izq. durante apertura y cierre

6 ODONTOGRAMA

PINTAR CON AZUL PARA TRATAMIENTO REALIZADO - ROJO PARA PATOLOGÍA ACTUAL. MOVILIDAD Y RECESIÓN: MARCAR "X" (1, 2 ó 3) SI APLICA

18 17 16 15 14 13 12 11 — 21 22 23 24 25 26 27 28

55 54 53 52 51 — 61 62 63 64 65

85 84 83 82 81 — 71 72 73 74 75

48 47 46 45 44 43 42 41 — 31 32 33 34 35 36 37 38

7 INDICADORES DE SALUD BUCAL

HIGIENE ORAL SIMPLIFICADA			PLACA 0-1-2-3	CÁLCULO 0-1-2-3	GINGIVITIS 0-1
16	17	55	0	0	1
11	21	51	2	0	1
26	27	65	2	0	1
36	37 ✓	75	0	2	1
31	41	71	0	2	1
46	47	85	2	0	1
TOTALES			1	0,6	1

ENFERMEDAD PERIODONTAL: LEVE | MODERADA | SEVERA

MAL OCLUSIÓN: ANGLE I | ANGLE II | ANGLE III

FLUOROSIS: LEVE | MODERADA | SEVERA

8 ÍNDICES CPO-ceo

	C	P	O	TOTAL
D	3	5	4	12
	c	e	o	TOTAL
d				

9 SIMBOLOGÍA DEL ODONTOGRAMA

✱ rojo SELLANTE NECESARIO | ✱ azul SELLANTE REALIZADO | X rojo EXTRACCIÓN INDICADA | X azul PÉRDIDA POR CARIES | ⊗ PÉRDIDA (OTRA CAUSA) | △ ENDODONCIA | □—□ PRÓTESIS FIJA | (—) PRÓTESIS REMOVIBLE | ═ PRÓTESIS TOTAL | ▣ CORONA | O azul OBTURADO | O roja CARIES

SNS-MSP / HCU-form.033/ 2008

ODONTOLOGÍA (1)

Anexo 4: Diagnostico y plan de tratamiento.

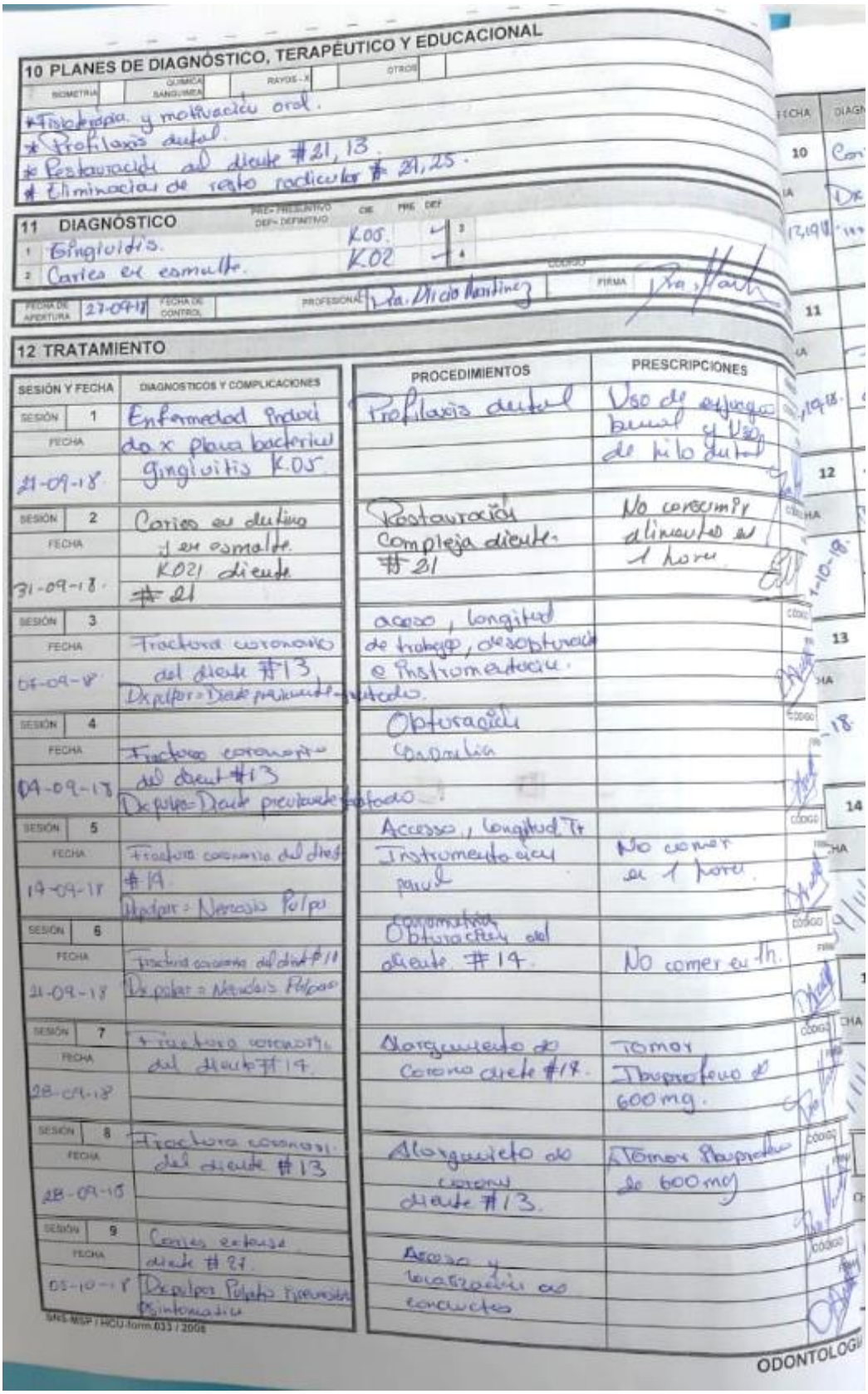

10 PLANES DE DIAGNÓSTICO, TERAPÉUTICO Y EDUCACIONAL

BIOMETRÍA | QUÍMICA SANGUÍNEA | RAYOS - X | OTROS

* Fisioterapia y motivación oral.
* Profilaxis dental.
* Restauración del diente #21, 13.
* Eliminación de resto radicular # 21, 25.

11 DIAGNÓSTICO

PRE= PRESUNTIVO DEF= DEFINITIVO | CIE | PRE | DEF

1 Gingivitis. K05.
2 Caries en esmalte. K02

FECHA DE APERTURA 27-09-18 | FECHA DE CONTROL | PROFESIONAL Dra. Alicia Martínez | FIRMA

12 TRATAMIENTO

SESIÓN Y FECHA	DIAGNOSTICOS Y COMPLICACIONES	PROCEDIMIENTOS	PRESCRIPCIONES
SESIÓN 1 FECHA 21-09-18	Enfermedad inducida x placa bacterial gingivitis K05	Profilaxis dental	Uso de enjuague bucal y uso de hilo dental
SESIÓN 2 FECHA 31-09-18	Caries en dentina y en esmalte. K021 diente #21	Restauración compleja diente #21	No consumir alimentos en 1 hora
SESIÓN 3 FECHA 07-09-18	Fractura coronaria del diente #13 Dx pulpar = Diente previamente tratado.	acceso, longitud de trabajo, desobturación e instrumentación.	
SESIÓN 4 FECHA 04-09-18	Fractura coronaria del diente #13 Dx pulpar = Diente previamente tratado	Obturación conductos	
SESIÓN 5 FECHA 14-09-18	Fractura coronaria del diente #14 Dx pulpar = Necrosis Pulpar	Acceso, longitud Tr Instrumentación parcial	No comer en 1 hora
SESIÓN 6 FECHA 21-09-18	Fractura coronaria del diente #11 Dx pulpar = Necrosis Pulpar	Obturación del diente #14.	No comer en 1h.
SESIÓN 7 FECHA 28-09-18	Fractura coronaria del diente #14	Alargamiento de corona diente #14.	Tomar Ibuprofeno de 600mg.
SESIÓN 8 FECHA 28-09-18	Fractura coronaria del diente #13	Alargamiento de corona diente #13.	Tomar Ibuprofeno de 600mg
SESIÓN 9 FECHA 05-10-18	Caries extensa diente #27 Dx pulpar Pulpitis irreversible Asintomática	Acceso y localización de conductos	

SNS-MSP / HCU-form.033 / 2008

ODONTOLOGÍA

Anexo 5: Registro de tratamiento.

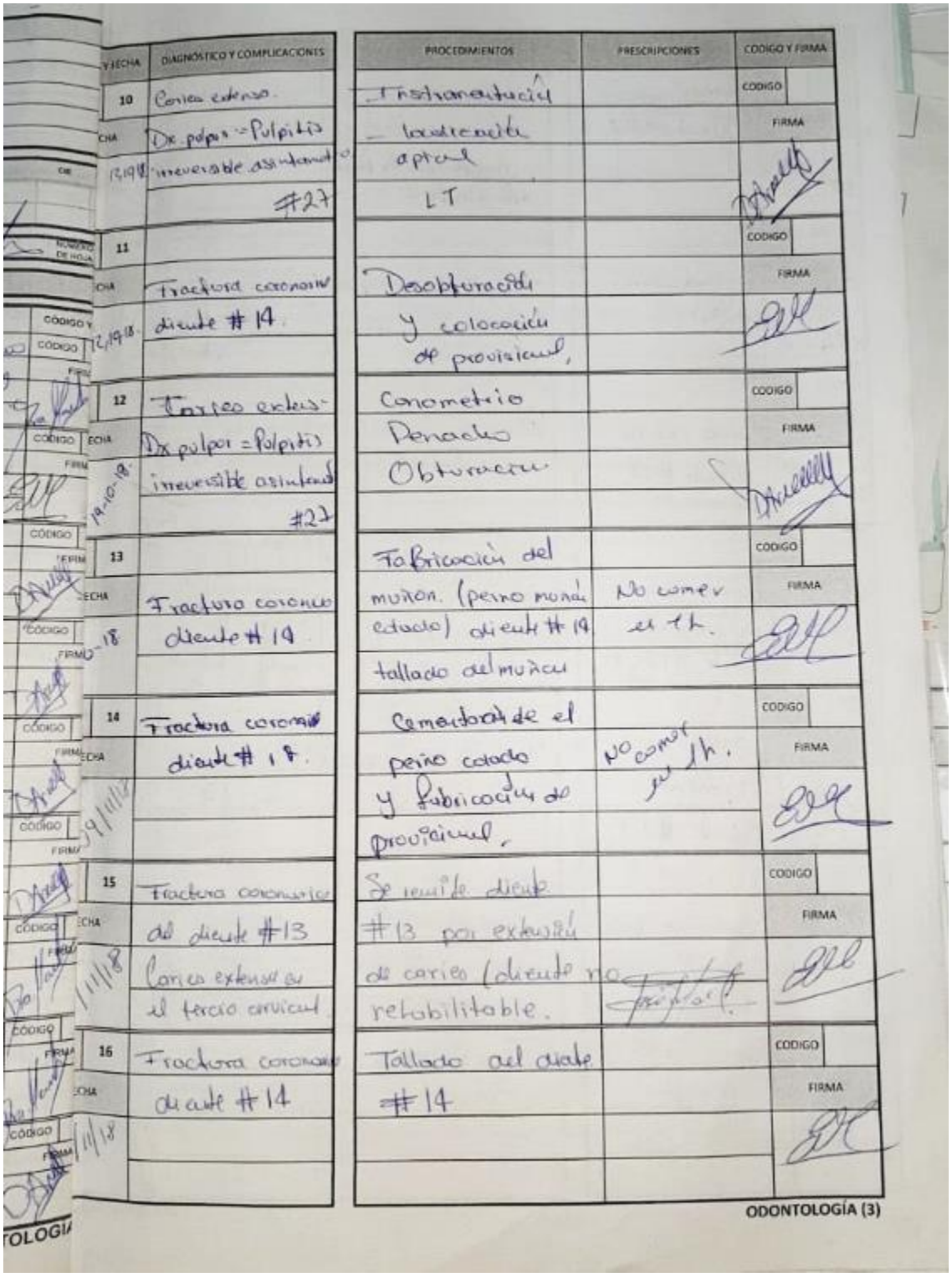

	DIAGNÓSTICO Y COMPLICACIONES	PROCEDIMIENTOS	PRESCRIPCIONES	CODIGO Y FIRMA
10	Caries extenso.	Instrumentación		CODIGO
	Dx pulpar = Pulpitis	localización		FIRMA
	irreversible asintomático	apical		
	#27	LT		
11				CODIGO
	Fractura coronaria	Desobturación		FIRMA
	diente # 14.	y colocación		
		de provisional,		
12	Caries extensa	Conometria		CODIGO
	Dx pulpar = Pulpitis	Pernado		FIRMA
	irreversible asintomático	Obturacion		
	#27			
13		Fabricación del		CODIGO
	Fractura coronaria	muñon. (perno muñon	No comer	FIRMA
	diente # 14	colado) diente # 14	en 1h.	
		tallado del muñon		
14	Fractura coronaria	Cementado de el		CODIGO
	diente # 14.	perno colado	No comer	FIRMA
		y fabricación de	en 1h.	
		provisional.		
15	Fractura coronaria	Se remite diente		CODIGO
	del diente #13	#13 por extensión		FIRMA
	Caries extensa en	de caries (diente no		
	el tercio cervical.	retabilitable.		
16	Fractura coronaria	Tallado del diente		CODIGO
	diente #14	#14		FIRMA

ODONTOLOGÍA (3)

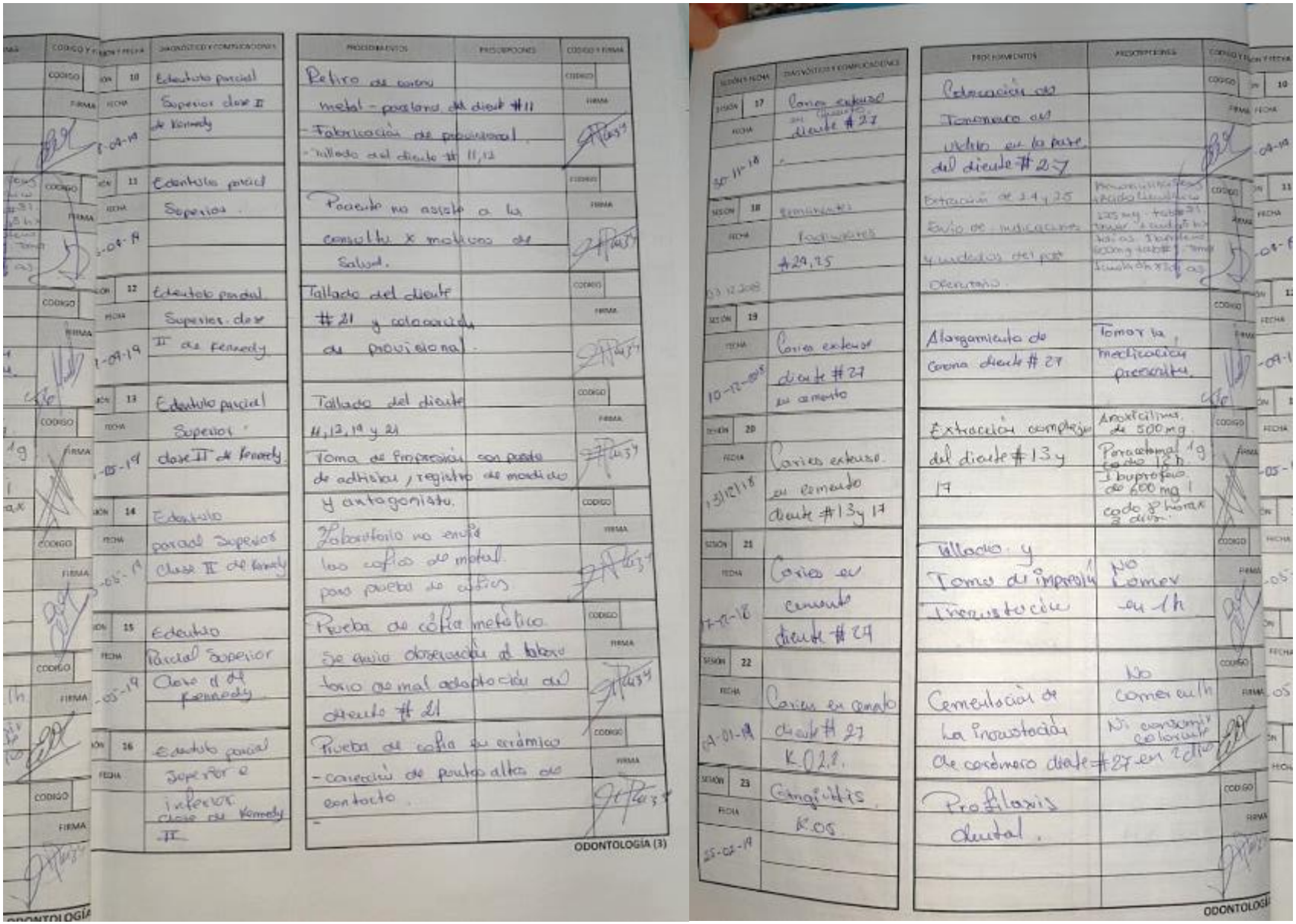

SESIÓN	FECHA	DIAGNÓSTICO Y COMPLICACIONES	PROCEDIMIENTOS	PRESCRIPCIONES	CÓDIGO Y FIRMA
10	8-04-19	Edentulo parcial Superior clase II de Kennedy	Retiro de corona metal - porcelana del diente #11 - Fabricación de provisional - Tallado del diente # 11,12		
11	1-04-19	Edentulo parcial Superior.	Paciente no asiste a la consulta x motivos de Salud.		
12	7-09-19	Edentulo parcial Superior. clase II de Kennedy	Tallado del diente #21 y colocación de provisional.		
13	1-05-19	Edentulo parcial Superior clase II de Kennedy.	Tallado del diente #, 12, 19 y 21 Toma de impresión con pasta de adhesivo / registro de mordida y antagonista.		
14	6-05-19	Edentulo parcial Superior Clase II de Kennedy	Laboratorio no envía los copias de metal para prueba de cofias		
15	7-05-19	Edentulo Parcial Superior Clase II de Kennedy.	Prueba de cofia metalica se envia observación al laboratorio por mal adaptación del diente # 21		
16		Edentulo parcial Superior e Inferior clase de Kennedy II	Prueba de cofia en cerámica - corrección de puntos altos de contacto. -		

ODONTOLOGÍA (3)

SESIÓN	FECHA	DIAGNÓSTICO Y COMPLICACIONES	PROCEDIMIENTOS	PRESCRIPCIONES	CÓDIGO Y FIRMA
17	30-11-18	Caries extenso en diente #27	Colocación de Ionomero de vidrio en la pared del diente #27		
18	03-12-2018	Remanentes Radiculares #29,25	Extracción de 29 y 25 Envio de indicaciones y medidas del post Operatorio.	Amoxicilina 500 mg cada 8 horas por 7 dias Ibuprofeno 600 mg cada 8 horas por 3 dias	
19	10-12-2018	Caries extenso diente #27 en cemento	Alargamiento de Corona diente # 27	Tomar la medicación prescrita.	
20	13/12/18	Caries extenso en cemento diente #13 y 17	Extracción complejo del diente #13 y 17	Amoxicilina de 500 mg. Paracetamol 1g cada 12 h Ibuprofeno de 600 mg cada 8 horas 3 dias.	
21	7-2-18	Caries en cemento diente #27	Tallado y Toma de impresión Incrustación	No Comer en 1h	
22	14-01-19	Caries en cemento diente #27 K 02.1.	Cementación de la incrustación de cerámico diente #27	No comer en 1h No consumir colorantes en 2 dias	
23	25-02-19	Gingivitis. K05	Profilaxis dental.		

ODONTOLOGÍA

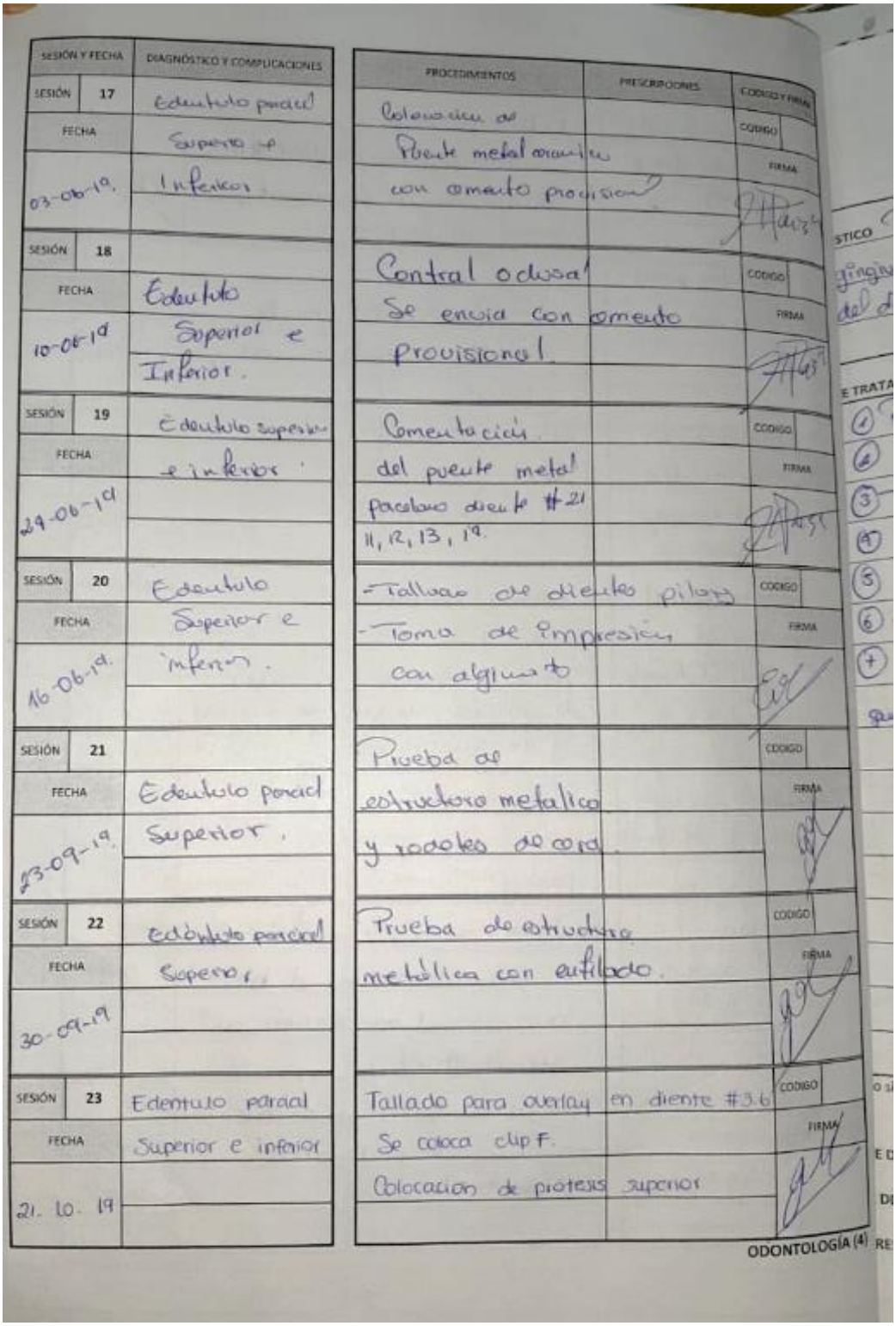

SESIÓN Y FECHA	DIAGNÓSTICO Y COMPLICACIONES	PROCEDIMIENTOS	PRESCRIPCIONES	CÓDIGO Y FIRMA
SESIÓN 17	Edentulo parcial	Colocacion de		CODIGO
FECHA	Superior e	Puente metal ceramico		FIRMA
03-06-19.	Inferior.	con cemento provisional		
SESIÓN 18		Control oclusal		CODIGO
FECHA	Edentulo	Se envia con cemento		FIRMA
10-06-19	Superior e	provisional		
	Inferior.			
SESIÓN 19	Edentulo superior	Cementacion		CODIGO
FECHA	e inferior.	del puente metal		FIRMA
24-06-19		porcelana diente #21		
		11, 12, 13, 14.		
SESIÓN 20	Edentulo	-Tallado de dientes pilares		CODIGO
FECHA	Superior e	-Toma de impresion		FIRMA
16-06-19.	inferior.	con alginato		
SESIÓN 21		Prueba de		CODIGO
FECHA	Edentulo parcial	estructura metalica		FIRMA
23-09-19.	Superior.	y rodetes de cera.		
SESIÓN 22	edentulo parcial	Prueba de estructura		CODIGO
FECHA	Superior.	metálica con enfilado.		FIRMA
30-09-19				
SESIÓN 23	Edentulo parcial	Tallado para overlay en diente #36		CODIGO
FECHA	Superior e inferior	Se coloca clip F.		FIRMA
21. 10. 19		Colocacion de protesis superior		

ODONTOLOGÍA (4)

Anexo 6: Registro de retiro de materiales e insumos.

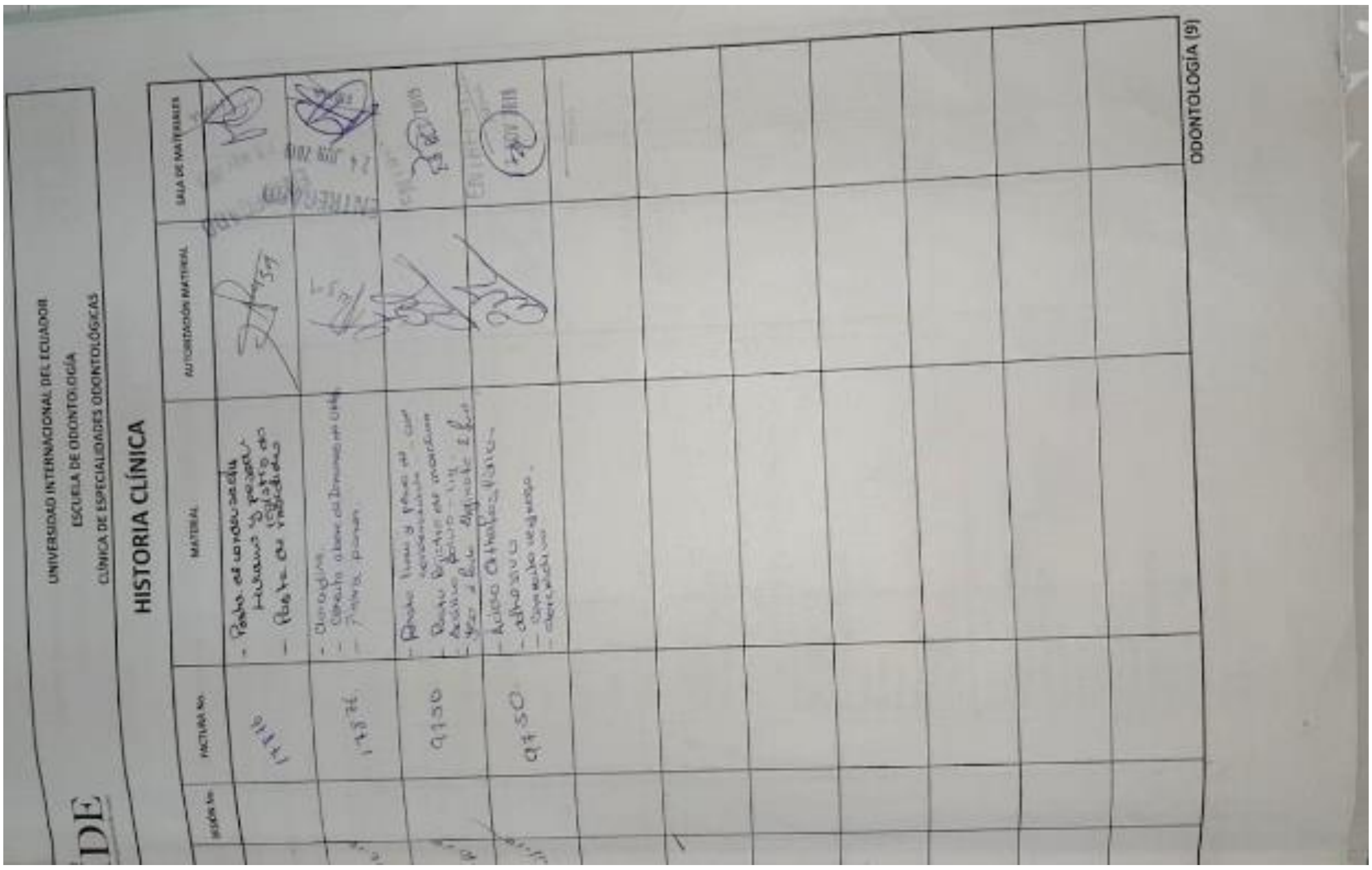
UNIVERSIDAD INTERNACIONAL DEL ECUADOR
ESCUELA DE ODONTOLOGÍA
CLÍNICA DE ESPECIALIDADES ODONTOLÓGICAS

HISTORIA CLÍNICA

SESIÓN No.	FACTURA No.	MATERIAL	AUTORIZACIÓN MATERIAL	SALA DE MATERIALES
	[illegible]	[illegible]	[illegible]	[illegible]
	17836	[illegible]	[illegible]	[illegible]
	9750	[illegible]	[illegible]	[illegible]
	9750	[illegible]	[illegible]	[illegible]

ODONTOLOGÍA (9)

Anexo 7: Consentimiento informado del paciente para la elaboración de la prótesis parcial removible.

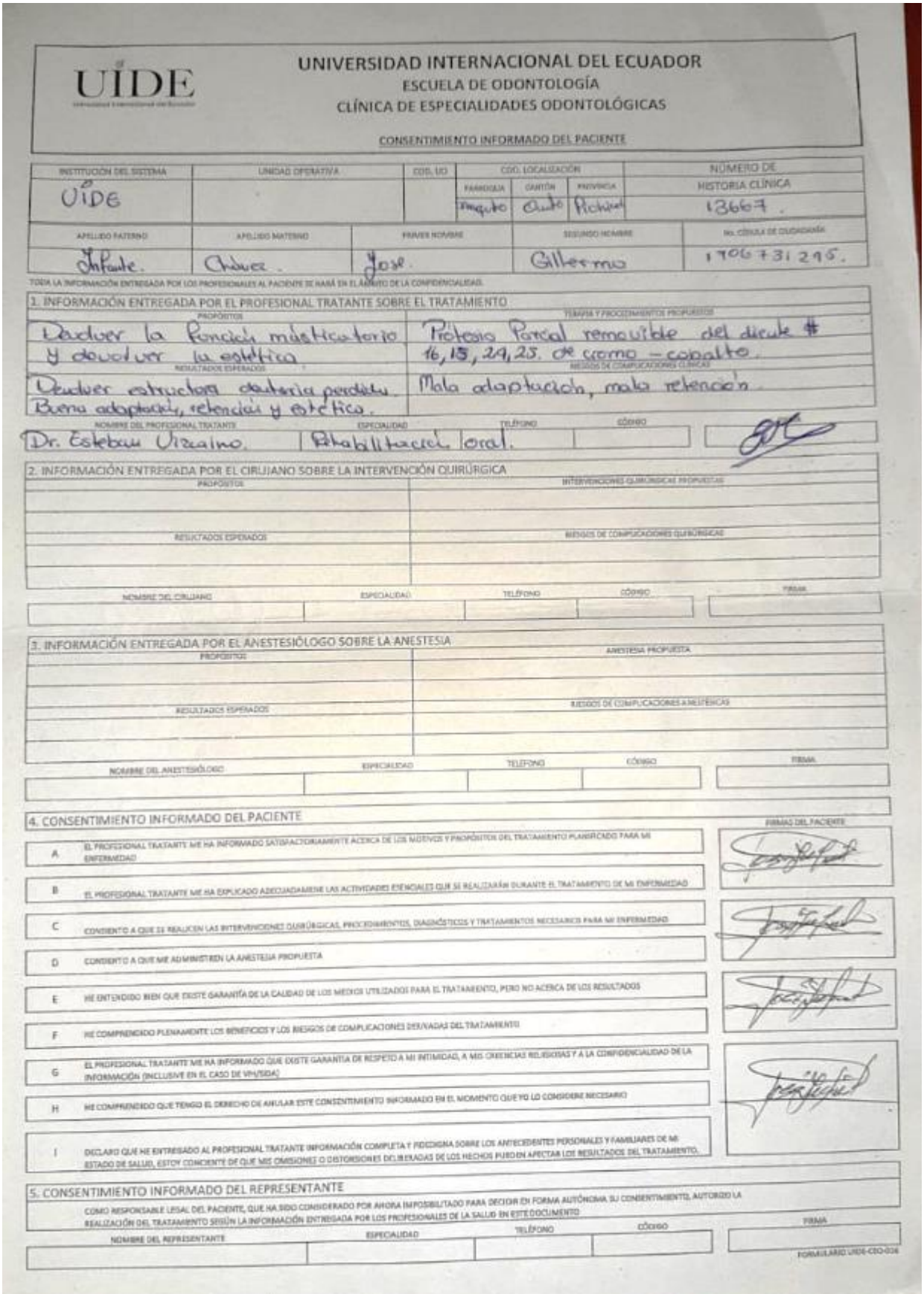

UIDE

UNIVERSIDAD INTERNACIONAL DEL ECUADOR
ESCUELA DE ODONTOLOGÍA
CLÍNICA DE ESPECIALIDADES ODONTOLÓGICAS

CONSENTIMIENTO INFORMADO DEL PACIENTE

INSTITUCIÓN DEL SISTEMA	UNIDAD OPERATIVA	COD. UO	COD. LOCALIZACIÓN			NÚMERO DE HISTORIA CLÍNICA
			PARROQUIA	CANTÓN	PROVINCIA	
UIDE			Iñaquito	Quito	Pichincha	13667

APELLIDO PATERNO	APELLIDO MATERNO	PRIMER NOMBRE	SEGUNDO NOMBRE	No. CÉDULA DE CIUDADANÍA
Infante.	Chávez.	José.	Gillermo	1706731295.

TODA LA INFORMACIÓN ENTREGADA POR LOS PROFESIONALES AL PACIENTE SE HARÁ EN EL MARCO DE LA CONFIDENCIALIDAD.

1. INFORMACIÓN ENTREGADA POR EL PROFESIONAL TRATANTE SOBRE EL TRATAMIENTO

PROPÓSITOS	TERAPIA Y PROCEDIMIENTOS PROPUESTOS
Devolver la función masticatoria y devolver la estética	Prótesis Parcial removible del diente # 16, 15, 24, 25. de cromo – cobalto.
RESULTADOS ESPERADOS	RIESGOS DE COMPLICACIONES CLÍNICAS
Devolver estructura dentaria perdida. Buena adaptación, retención y estética.	Mala adaptación, mala retención.

NOMBRE DEL PROFESIONAL TRATANTE	ESPECIALIDAD	TELÉFONO	CÓDIGO	
Dr. Esteban Vizcaino.	Rehabilitación oral.			

2. INFORMACIÓN ENTREGADA POR EL CIRUJANO SOBRE LA INTERVENCIÓN QUIRÚRGICA

PROPÓSITOS	INTERVENCIONES QUIRÚRGICAS PROPUESTAS
RESULTADOS ESPERADOS	RIESGOS DE COMPLICACIONES QUIRÚRGICAS

NOMBRE DEL CIRUJANO	ESPECIALIDAD	TELÉFONO	CÓDIGO	FIRMA

3. INFORMACIÓN ENTREGADA POR EL ANESTESIÓLOGO SOBRE LA ANESTESIA

PROPÓSITOS	ANESTESIA PROPUESTA
RESULTADOS ESPERADOS	RIESGOS DE COMPLICACIONES ANESTÉSICAS

NOMBRE DEL ANESTESIÓLOGO	ESPECIALIDAD	TELÉFONO	CÓDIGO	FIRMA

4. CONSENTIMIENTO INFORMADO DEL PACIENTE

		FIRMAS DEL PACIENTE
A	EL PROFESIONAL TRATANTE ME HA INFORMADO SATISFACTORIAMENTE ACERCA DE LOS MOTIVOS Y PROPÓSITOS DEL TRATAMIENTO PLANIFICADO PARA MI ENFERMEDAD	
B	EL PROFESIONAL TRATANTE ME HA EXPLICADO ADECUADAMENTE LAS ACTIVIDADES ESENCIALES QUE SE REALIZARÁN DURANTE EL TRATAMIENTO DE MI ENFERMEDAD	
C	CONSIENTO A QUE SE REALICEN LAS INTERVENCIONES QUIRÚRGICAS, PROCEDIMIENTOS, DIAGNÓSTICOS Y TRATAMIENTOS NECESARIOS PARA MI ENFERMEDAD	
D	CONSIENTO A QUE ME ADMINISTREN LA ANESTESIA PROPUESTA	
E	ME ENTENDIDO BIEN QUE EXISTE GARANTÍA DE LA CALIDAD DE LOS MEDIOS UTILIZADOS PARA EL TRATAMIENTO, PERO NO ACERCA DE LOS RESULTADOS	
F	ME COMPRENDIDO PLENAMENTE LOS BENEFICIOS Y LOS RIESGOS DE COMPLICACIONES DERIVADAS DEL TRATAMIENTO	
G	EL PROFESIONAL TRATANTE ME HA INFORMADO QUE EXISTE GARANTÍA DE RESPETO A MI INTIMIDAD, A MIS CREENCIAS RELIGIOSAS Y A LA CONFIDENCIALIDAD DE LA INFORMACIÓN (INCLUSIVE EN EL CASO DE VIH/SIDA)	
H	ME COMPRENDIDO QUE TENGO EL DERECHO DE ANULAR ESTE CONSENTIMIENTO INFORMADO EN EL MOMENTO QUE YO LO CONSIDERE NECESARIO	
I	DECLARO QUE HE ENTREGADO AL PROFESIONAL TRATANTE INFORMACIÓN COMPLETA Y FIDEDIGNA SOBRE LOS ANTECEDENTES PERSONALES Y FAMILIARES DE MI ESTADO DE SALUD, ESTOY CONCIENTE DE QUE MIS OMISIONES O DISTORSIONES DELIBERADAS DE LOS HECHOS PUEDEN AFECTAR LOS RESULTADOS DEL TRATAMIENTO.	

5. CONSENTIMIENTO INFORMADO DEL REPRESENTANTE

COMO RESPONSABLE LEGAL DEL PACIENTE, QUE HA SIDO CONSIDERADO POR AHORA IMPOSIBILITADO PARA DECIDIR EN FORMA AUTÓNOMA SU CONSENTIMIENTO, AUTORIZO LA REALIZACIÓN DEL TRATAMIENTO SEGÚN LA INFORMACIÓN ENTREGADA POR LOS PROFESIONALES DE LA SALUD EN ESTE DOCUMENTO

NOMBRE DEL REPRESENTANTE	ESPECIALIDAD	TELÉFONO	CÓDIGO	FIRMA

FORMULARIO UIDE-CEO-004

Anexo 8: Protocolo de Prótesis parcial removible.

UIDE

UNIVERSIDAD INTERNACIONAL DEL ECUADOR
ESCUELA DE ODONTOLOGÍA

PROTOCOLO DE PRÓTESIS PARCIAL REMOVIBLE

Nota: No se realizará ningún procedimiento de prótesis sin la previa realización de tratamientos de otras especialidades, de acuerdo con el plan de tratamiento establecido.

NOMBRE DEL PACIENTE: Sr. José Infante **No. HISTORIA** 13667

NOMBRE DEL TUTOR: Dr. Esteban Vizcaino

Trabajo a realizar : Prótesis Parcial Removible de cromo - cobalto.

No. de diente/dientes: #15, 16, 24, 25.

Clasificación de Kennedy Preliminar Sup. clase II mod. 2. **Definitiva** Sup. clase II, mod. 2.

Características clínicas de reborde Sup = dto y redondeado

FECHA	No	PASO CLINICO	FIRMA
09-09-19	1	Impresión Diagnóstica	
09-09-19	2	Radiografías y modelos de estudio (duplicados).	
16-09-19	3	Modelos paralelizados.	
16-09-19	4	Modelos fijados en el "articulador", en RC o MIC.	
16-09-19	5	Diseño preliminar del especialista y por duplicado en hoja adjunta (copia adjuntar en la historia).	
16-09-19	6	Diseño definitivo graficado sobre el 2° modelo.	
16-09-19	7	Preparación de la boca del paciente tanto en los pilares como en los demás elementos dentarios.	
16-09-19	8	Impresión definitiva con alginato.	
16-09-19	9	Modelo maestro (con diseño definitivo).	
16-09-19	10	Orden de trabajo (hoja adjunta por duplicado una para el laboratorio y otra para el especialista) con el segundo modelo.	
23-09-19	11	Prueba del esqueleto metálico en boca.	
23-09-19	12	Recorte del modelo y obtención del modelo de trabajo.	
23-09-19	13	Registro intermaxilar en RC o MIC.	
30-09-19	14	Prueba de las bases en cera (enfilado).	
21-10-19	15	Instalación de la prótesis terminada.	
22-10-19	16	Primer control (24 horas).	
25-10-19	17	Segundo control (72 horas).	
31-10-19	18	Tercer control (8 días).	

Recibí el trabajo a entera satisfacción.

FIRMA DEL PACIENTE
C.I. 1706731295

ESTUDIANTE

NOMBRE : Cynthia Vaca.

FIRMA :

TUTOR

NOMBRE : Dr. Esteban Vizcaino

FIRMA :

FORMULARIO UIDE-CEO-003

Anexo 9: Consentimiento informado del paciente para la colocacion la la protesis pacial fija.

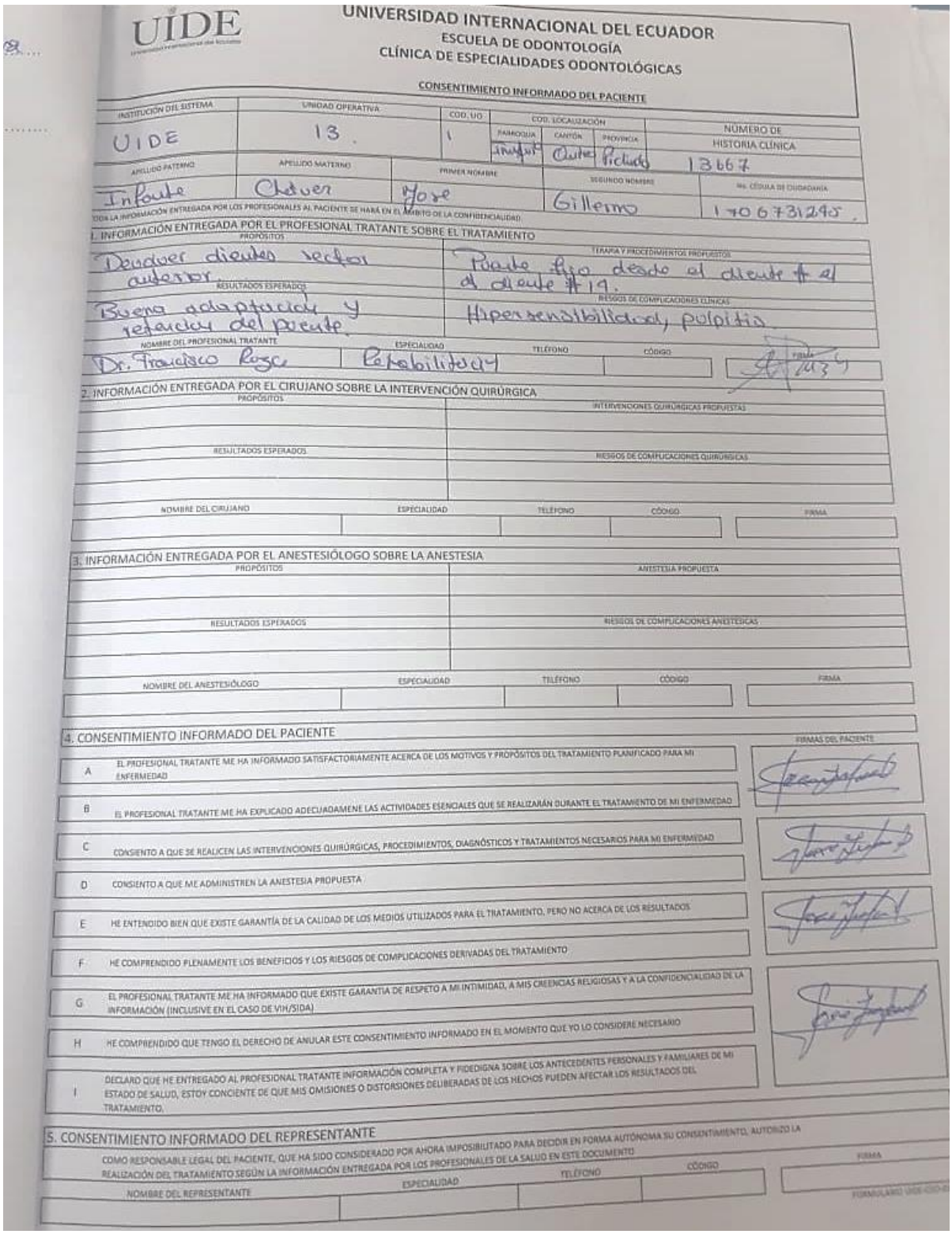

UIDE

UNIVERSIDAD INTERNACIONAL DEL ECUADOR
ESCUELA DE ODONTOLOGÍA
CLÍNICA DE ESPECIALIDADES ODONTOLÓGICAS

CONSENTIMIENTO INFORMADO DEL PACIENTE

INSTITUCIÓN DEL SISTEMA	UNIDAD OPERATIVA	COD. UO	COD. LOCALIZACIÓN			NÚMERO DE HISTORIA CLÍNICA
			PARROQUIA	CANTÓN	PROVINCIA	
UIDE	13	1	Tarqui	Cuenca	Pichincha	13667

APELLIDO PATERNO	APELLIDO MATERNO	PRIMER NOMBRE	SEGUNDO NOMBRE	No. CÉDULA DE CIUDADANÍA
Infante	Chaver	Jose	Guillermo	1706731295

TODA LA INFORMACIÓN ENTREGADA POR LOS PROFESIONALES AL PACIENTE SE HARÁ EN EL ÁMBITO DE LA CONFIDENCIALIDAD

1. INFORMACIÓN ENTREGADA POR EL PROFESIONAL TRATANTE SOBRE EL TRATAMIENTO

PROPÓSITOS	TERAPIA Y PROCEDIMIENTOS PROPUESTOS
Devolver dientes sector anterior	Puente fijo desde el diente # 21 al diente #19.
RESULTADOS ESPERADOS	RIESGOS DE COMPLICACIONES CLÍNICAS
Buena adaptación y retención del puente.	Hipersensibilidad, pulpitis.

NOMBRE DEL PROFESIONAL TRATANTE	ESPECIALIDAD	TELÉFONO	CÓDIGO	FIRMA
Dr. Francisco Rosero	Rehabilitador			

2. INFORMACIÓN ENTREGADA POR EL CIRUJANO SOBRE LA INTERVENCIÓN QUIRÚRGICA

PROPÓSITOS	INTERVENCIONES QUIRÚRGICAS PROPUESTAS
RESULTADOS ESPERADOS	RIESGOS DE COMPLICACIONES QUIRÚRGICAS

NOMBRE DEL CIRUJANO	ESPECIALIDAD	TELÉFONO	CÓDIGO	FIRMA

3. INFORMACIÓN ENTREGADA POR EL ANESTESIÓLOGO SOBRE LA ANESTESIA

PROPÓSITOS	ANESTESIA PROPUESTA
RESULTADOS ESPERADOS	RIESGOS DE COMPLICACIONES ANESTÉSICAS

NOMBRE DEL ANESTESIÓLOGO	ESPECIALIDAD	TELÉFONO	CÓDIGO	FIRMA

4. CONSENTIMIENTO INFORMADO DEL PACIENTE

		FIRMAS DEL PACIENTE
A	EL PROFESIONAL TRATANTE ME HA INFORMADO SATISFACTORIAMENTE ACERCA DE LOS MOTIVOS Y PROPÓSITOS DEL TRATAMIENTO PLANIFICADO PARA MI ENFERMEDAD	
B	EL PROFESIONAL TRATANTE ME HA EXPLICADO ADECUADAMENE LAS ACTIVIDADES ESENCIALES QUE SE REALIZARÁN DURANTE EL TRATAMIENTO DE MI ENFERMEDAD	
C	CONSIENTO A QUE SE REALICEN LAS INTERVENCIONES QUIRÚRGICAS, PROCEDIMIENTOS, DIAGNÓSTICOS Y TRATAMIENTOS NECESARIOS PARA MI ENFERMEDAD	
D	CONSIENTO A QUE ME ADMINISTREN LA ANESTESIA PROPUESTA	
E	HE ENTENDIDO BIEN QUE EXISTE GARANTÍA DE LA CALIDAD DE LOS MEDIOS UTILIZADOS PARA EL TRATAMIENTO, PERO NO ACERCA DE LOS RESULTADOS	
F	HE COMPRENDIDO PLENAMENTE LOS BENEFICIOS Y LOS RIESGOS DE COMPLICACIONES DERIVADAS DEL TRATAMIENTO	
G	EL PROFESIONAL TRATANTE ME HA INFORMADO QUE EXISTE GARANTÍA DE RESPETO A MI INTIMIDAD, A MIS CREENCIAS RELIGIOSAS Y A LA CONFIDENCIALIDAD DE LA INFORMACIÓN (INCLUSIVE EN EL CASO DE VIH/SIDA)	
H	HE COMPRENDIDO QUE TENGO EL DERECHO DE ANULAR ESTE CONSENTIMIENTO INFORMADO EN EL MOMENTO QUE YO LO CONSIDERE NECESARIO	
I	DECLARO QUE HE ENTREGADO AL PROFESIONAL TRATANTE INFORMACIÓN COMPLETA Y FIDEDIGNA SOBRE LOS ANTECEDENTES PERSONALES Y FAMILIARES DE MI ESTADO DE SALUD, ESTOY CONCIENTE DE QUE MIS OMISIONES O DISTORSIONES DELIBERADAS DE LOS HECHOS PUEDEN AFECTAR LOS RESULTADOS DEL TRATAMIENTO.	

5. CONSENTIMIENTO INFORMADO DEL REPRESENTANTE

COMO RESPONSABLE LEGAL DEL PACIENTE, QUE HA SIDO CONSIDERADO POR AHORA IMPOSIBILITADO PARA DECIDIR EN FORMA AUTÓNOMA SU CONSENTIMIENTO, AUTORIZO LA REALIZACIÓN DEL TRATAMIENTO SEGÚN LA INFORMACIÓN ENTREGADA POR LOS PROFESIONALES DE LA SALUD EN ESTE DOCUMENTO

NOMBRE DEL REPRESENTANTE	ESPECIALIDAD	TELÉFONO	CÓDIGO	FIRMA

FORMULARIO UIDE-ODO-01

Anexo 10: Protocolo de protesis parcial fija.

UÍDE
Universidad Internacional del Ecuador

UNIVERSIDAD INTERNACIONAL DEL ECUADOR
ESCUELA DE ODONTOLOGÍA

PROTOCOLO DE CORONA

Nota: No se realizara ningún procedimiento protésico sin la previa realización de tratamientos de otras especialidades de acuerdo al plan de tratamiento establecido.

Nombre del Tutor: Dr. Francisco Pazos No. Historia: 13667

Nombre del Paciente: José Infante. No. Diente: 21, 11, 12, 13, 13.

FECHA	No	PASO CLINICO	FIRMA
08-09-19	1	Modelos de Estudio	
08-09-19	2	Encerado	
23-04-19	3	Preparación de pilares	
24-09-19	4	Elaboración de provisionales	
06-05-19	5	Impresiones funcionales	
	6	Elección del material Metal porcelana [✓] Porcelana pura [ ] Zirconio [ ]	
20-05-19	7	Registro del color por material para ser elaborado el trabajo	
20-05-19	8	Prueba de cofia	
	9	Prueba de porcelana sin terminado	
	10	Terminado, cementación definitiva metal/porcelana/zirconio.	
	11	CEMENTACION:CERÁMICA Preparación cerámica Colocación ácido fluorhídrico Lavado y secado Silinizado 2 capas Colocación cemento dual fotopolerimizacion 30 segundos c/cara Preparación diente Desinfección diente Grabado ácido fosfórico Lavado Secado Primer Adhesivo (polimerizar 30 segundos) Cementado	
		CEMENTACION:METAL CERÁMICA / ZIRCONIO Desinfección diente y corona Lavado y secado Cementación – Ionomero de vidrio	

Recibí el trabajo a entera satisfacción

Firma del Paciente

FORMULARIO UIDE-CEO-002

C.I. 1706731245

Estudiante

Nombre: Cynthia Vaca

Firma: Cynthia Vaca

Tutor

Nombre: Dr. Francisca Reyes

Firma:

Anexo 11: Consentimiento informado del paciente para la colocación de incrustación de ceromero.

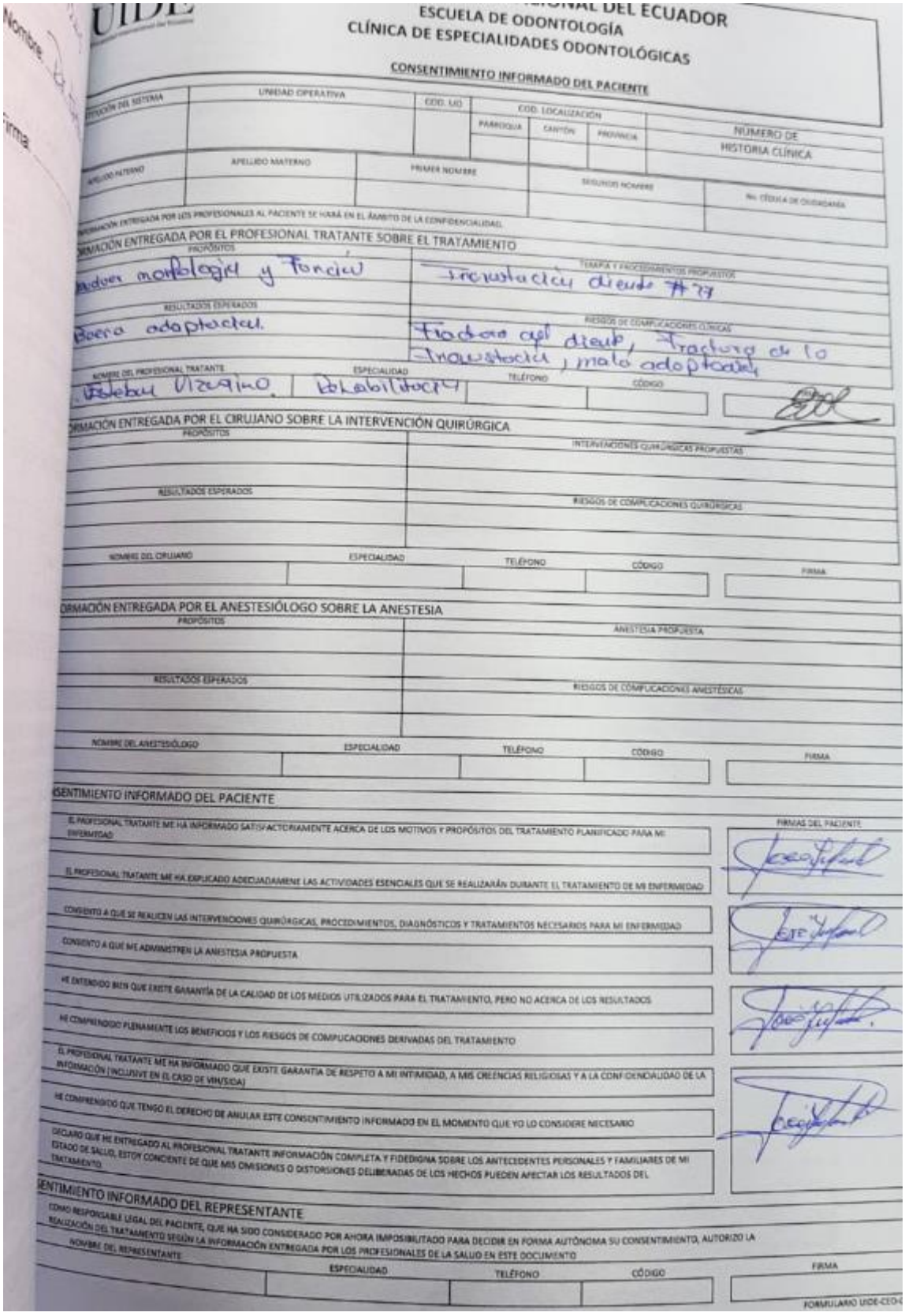

UIDE

ESCUELA DE ODONTOLOGÍA
CLÍNICA DE ESPECIALIDADES ODONTOLÓGICAS

CONSENTIMIENTO INFORMADO DEL PACIENTE

UNIDAD OPERATIVA | COD. UO | COD. LOCALIZACIÓN: PARROQUIA, CANTÓN, PROVINCIA | NUMERO DE HISTORIA CLÍNICA

APELLIDO PATERNO | APELLIDO MATERNO | PRIMER NOMBRE | SEGUNDO NOMBRE | No. CÉDULA DE CIUDADANÍA

INFORMACIÓN ENTREGADA POR LOS PROFESIONALES AL PACIENTE SE HARÁ EN EL ÁMBITO DE LA CONFIDENCIALIDAD.

INFORMACIÓN ENTREGADA POR EL PROFESIONAL TRATANTE SOBRE EL TRATAMIENTO

PROPÓSITOS: Recuper morfología y Funcion
TERAPIA Y PROCEDIMIENTOS PROPUESTOS: Incrustacion diente #19
RESULTADOS ESPERADOS: Buena adaptacion.
RIESGOS DE COMPLICACIONES CLÍNICAS: Fractura del diente, Fractura de la Incrustacion, mala adaptacion

NOMBRE DEL PROFESIONAL TRATANTE: Esteban Vizcaino | ESPECIALIDAD: Rehabilitacion | TELÉFONO | CÓDIGO

INFORMACIÓN ENTREGADA POR EL CIRUJANO SOBRE LA INTERVENCIÓN QUIRÚRGICA

PROPÓSITOS | INTERVENCIONES QUIRÚRGICAS PROPUESTAS
RESULTADOS ESPERADOS | RIESGOS DE COMPLICACIONES QUIRÚRGICAS

NOMBRE DEL CIRUJANO | ESPECIALIDAD | TELÉFONO | CÓDIGO | FIRMA

INFORMACIÓN ENTREGADA POR EL ANESTESIÓLOGO SOBRE LA ANESTESIA

PROPÓSITOS | ANESTESIA PROPUESTA
RESULTADOS ESPERADOS | RIESGOS DE COMPLICACIONES ANESTÉSICAS

NOMBRE DEL ANESTESIÓLOGO | ESPECIALIDAD | TELÉFONO | CÓDIGO | FIRMA

CONSENTIMIENTO INFORMADO DEL PACIENTE

	FIRMAS DEL PACIENTE
EL PROFESIONAL TRATANTE ME HA INFORMADO SATISFACTORIAMENTE ACERCA DE LOS MOTIVOS Y PROPÓSITOS DEL TRATAMIENTO PLANIFICADO PARA MI ENFERMEDAD	
EL PROFESIONAL TRATANTE ME HA EXPLICADO ADECUADAMENE LAS ACTIVIDADES ESENCIALES QUE SE REALIZARÁN DURANTE EL TRATAMIENTO DE MI ENFERMEDAD	
CONSIENTO A QUE SE REALICEN LAS INTERVENCIONES QUIRÚRGICAS, PROCEDIMIENTOS, DIAGNÓSTICOS Y TRATAMIENTOS NECESARIOS PARA MI ENFERMEDAD	
CONSIENTO A QUE ME ADMINISTREN LA ANESTESIA PROPUESTA	
ME ENTENDIDO BIEN QUE EXISTE GARANTÍA DE LA CALIDAD DE LOS MEDIOS UTILIZADOS PARA EL TRATAMIENTO, PERO NO ACERCA DE LOS RESULTADOS	
ME COMPRENDIDO PLENAMENTE LOS BENEFICIOS Y LOS RIESGOS DE COMPLICACIONES DERIVADAS DEL TRATAMIENTO	
EL PROFESIONAL TRATANTE ME HA INFORMADO QUE EXISTE GARANTÍA DE RESPETO A MI INTIMIDAD, A MIS CREENCIAS RELIGIOSAS Y A LA CONFIDENCIALIDAD DE LA INFORMACIÓN (INCLUSIVE EN EL CASO DE VIH/SIDA)	
HE COMPRENDIDO QUE TENGO EL DERECHO DE ANULAR ESTE CONSENTIMIENTO INFORMADO EN EL MOMENTO QUE YO LO CONSIDERE NECESARIO	
DECLARO QUE HE ENTREGADO AL PROFESIONAL TRATANTE INFORMACIÓN COMPLETA Y FIDEDIGNA SOBRE LOS ANTECEDENTES PERSONALES Y FAMILIARES DE MI ESTADO DE SALUD, ESTOY CONCIENTE DE QUE MIS OMISIONES O DISTORSIONES DELIBERADAS DE LOS HECHOS PUEDEN AFECTAR LOS RESULTADOS DEL TRATAMIENTO	

CONSENTIMIENTO INFORMADO DEL REPRESENTANTE

COMO RESPONSABLE LEGAL DEL PACIENTE, QUE HA SIDO CONSIDERADO POR AHORA IMPOSIBILITADO PARA DECIDIR EN FORMA AUTÓNOMA SU CONSENTIMIENTO, AUTORIZO LA REALIZACIÓN DEL TRATAMIENTO SEGÚN LA INFORMACIÓN ENTREGADA POR LOS PROFESIONALES DE LA SALUD EN ESTE DOCUMENTO

NOMBRE DEL REPRESENTANTE | ESPECIALIDAD | TELÉFONO | CÓDIGO | FIRMA

FORMULARIO UIDE-CEO-

Anexo 12: Protocolo para incrustación.

UÍDE

UNIVERSIDAD INTERNACIONAL DEL ECUADOR
ESCUELA DE ODONTOLOGÍA

PROTOCOLO DE INCRUSTACIÓN

Nota: No se realizara ningún procedimiento protésico sin la previa realización de tratamientos de otras especialidades de acuerdo al plan de tratamiento establecido.

Nombre del Tutor: Esteban Vizcaino No. Historia: 13667

Nombre del Paciente: José Infante No. Diente: # 37

FECHA	No	PASO CLINICO	FIRMA
21. 10. 19	1	Preparación de pilares	
21. 10. 19	2	Elaboración de provisionales	
28. 10. 19	3	Impresiones funcionales	
28-10-19	4	Registro del color por material para ser elaborado el trabajo	
28-10-19	5	Elección del material Metal Cerómero Cerámica pura	
11-11-19	6	Prueba de la incrustación	
	7	CEMENTACION CERÁMICA PURA Preparación cerámica Colocación ácido fluorhídrico Lavado y secado Silinizado 2 capas Colocación cemento dual fotopolerimizacion 30 segundos c/cara Preparación diente Desinfección diente Grabado ácido fosfórico Lavado Secado Primer Adhesivo (polimerizar 30 segundos) Cementado	
		CEMENTACIÓN METAL Desinfección diente e incrustación Lavado y secado Cementación – Ionomero de vidrio	
11-11-19		CEMENTACIÓN CERÓMERO Preparación cerómero Ácido orthofosfórico Adhesivo Cemento resinoso Preparación diente Desinfección diente Grabado ácido fosfórico Lavado Secado Primer Adhesivo (polimerizar 30 segundos) Cementado	

FORMULARIO UIDE-CEO-019