APLICACIONES CLÍNICAS DEL MINERAL TRIÓXIDO AGREGADO EN: PERFORACIÓN DE CONDUCTO, PERFORACIÓN DE PISO DE CÁMARA PULPAR Y APICE ABIERTO

Mónica Pazmiño Betancourt

Facultad De Ciencias Médicas de la Salud y de la Vida, Escuela de Odontología,Universidad Internacional del Ecuador

Resumen

El mineral trioxido agregado es un material utilizado en endodoncia que por sus grandes caracteristicas sugiere ser el material ideal para la solucion de problemas durante el tratamiento, en especial para la solucion de perforaciones y el manejo de apices abiertos, en esta disertación se realiza un estudio bibliográfico a cerca del mineral tróxido agregado acompañado de 3 casos clinicos en los que se ejecuta la aplicación clínica de este material en perforacion de conducto, perforacion de piso de camara y en un apice abierto, con el objetivo de entender su mecanismo de acción y sus efectos sobre los tejidos periradiculares y óseos, los resultados fueron satisfactorios ya que se lograron solucionar los problemas ocurridos durante el tratamiento de endodoncia y se logro devolver la salud del paciente, asi se pudo concluir que el MTA es buen cemento sellador, con alta resistencia, baja solubilidad y un excelente material inductor de tejido duro, y muy resistente sin embargo costoso y de difícil obtención por lo que no es tan utilizado.

The mineral trioxide aggregate is usually used during the treatment of endodontics due to it's excellent characteristics, especially when treating root perforation and open apex, the aim of this dissertation was to understand the effects and the mechanism of action of the mineral trioxide aggregate when used over the periapical tissue and bone tissue, by an extend bibliographic revision and 3 clinical trials, during these trials the mineral trioxide aggregate was used to reaper an open apex, one root perforation and one floor perforation, the results of these trials where good the mineral trioxide aggregate was able to reaper the perforations and the open apex and the patients health was achieved, we can conclude that MTA is an excellent material capable of induce bone and hard tissue regeneration also has great sealing properties, low solubility, and is very resistant however MTA is expensive and hard to obtain causing its limited use.

Keywords: MTA, Perforación, Ápice abierto

Índice

1. Introducción **7**

2. Capitulo I **9**

2.1. Planteamiento del problema 9

2.2. Justificación 9

2.2.1. Objetivos 10

3. Capitulo II **11**

3.1. Mineral Trióxido Agregado (MTA) – Acercamiento Teórico 11

3.1.1. Propiedades Químicas 11

3.1.2. Propiedades Físicas 13

3.1.3. Mecanismo de acción 15

3.1.4. Propiedades Antibacteriales 16

3.1.5. Filtración 17

3.1.6. Biocompatibilidad 19

3.1.7. Aplicaciones Clínicas 20

3.1.8. Desventajas 22

3.2. Perforaciones 23

3.2.1. Origen 24

3.2.2. Pronóstico 24

3.2.3. Localización 25

3.2.4. Perforación del suelo pulpar 25

3.2.5. Perforación de conducto 27

3.3. Dientes Inmaduros Permanentes 27

3.3.1. Necrosis pulpar en dientes inmaduros 28

3.3.2. Apicoformación 29

4. CAPITULO III **31**

4.1. Presentación del caso clínico 31

4.1.1. Paciente $N°1$ ápice abierto 31

4.1.2. Aspectos éticos 37

4.1.3. Paciente $N°2$ Perforación de conducto 38

4.1.4. Paciente $N°3$ Perforación de cámara pulpar 41

4.2. Descripción de los procedimientos ejecutados 45

4.2.1. Paciente $N°2$ perforación de conducto 67

4.2.2. Paciente $N°3$ perforación de piso de cámara 74

5. CAPITULO IV **88**

5.1. Discusión 88

5.2. Conclusiones 89

5.3. Recomendaciones 90

6. Referencias **92**

Índice de figuras

1. Odontograma 33
2. radiografía panorámica 35
3. radiografía periapical 36
4. Consentimiento Informado 37
5. Odontograma 39
6. Odontograma 42
7. Radiografía periapical 45
8. Conformación del acceso 46
9. Acceso cameral amplio 46
10. Conductometría 47
11. Preparación del conducto 47
12. Irrigación con clorhexidina 48
13. Secado de la cavidad con conos de papel 49
14. Preparación del MTA con suero fisiológico 50
15. Consistencia pastosa del MTA 51
16. Toma del material con porta amalgama 51
17. Compactación del material 52
18. Diente parcialmente obturado con MTA 53
19. Diente parcialmente obturado con MTA 53
20. Bola de algodón humedecida con suero fisiológico 54
21. Colocación de bola de algodón dentro de la cavidad 55
22. Diente obturado con MTA 55
23. Ionómero de vidrio ketac molar 56
24. Diente obturado con ionómero de vidrio 56

25. Radiografía final 57
26. Diente tallado 58
27. Material de impresión 58
28. Toma de impresión 59
29. Impresión 1er paso 59
30. Material de impresión 2do paso 60
31. Figura 28 colocación del material 2do paso 60
32. Toma de impresión 2do paso 61
33. Impresión y modelo de estudio 61
34. Prueba en metal 62
35. Prueba en metal 62
36. Prueba de porcelana 63
37. Figura 34 prueba de porcelana 64
38. Corona terminada 65
39. Figura 36 limpieza del diente previa a la cementación de la corona . . 65
40. Cemento meron 66
41. Colocación del cemento dentro de la corona 66
42. Corona cementada 67
43. Perforación de conducto 68
44. Localización de la perforación 68
45. Irrigación con clorhexidina 69
46. Preparación del MTA 70
47. Toma del material con porta amalgama 70
48. Colocación del material sobre la comunicación 71
49. Condensación del material con conos de papel 71
50. Condensación del material con condensadores 72

51. Comunicación sellada 73
52. Radiografía final 74
53. Perforación de piso de cámara 75
54. Mezcla del material con suero fisiológico 76
55. Colocación del material en la cámara pulpar 77
56. Condensación del material con bola de algodón 78
57. Retiro de excesos 79
58. Perforación sellada 80
59. Colocación de bola de algodón húmeda 81
60. Radiografía final 82
61. Control radiográfico 1 mes 83
62. Control radiográfico 2 meses 84
63. Control radiográfico 3 meses 85
64. Control radiográfico 3 meses 86
65. Control radiográfico 1 mes 87

Índice de tablas

1. Tabla de higiene oral simplificada 33
2. Tabla de indicadores CPOD 34
3. Tabla de higiene oral simplificada 40
4. Tabla de indicadores CPOD 40
5. Tabla de higiene oral simplificada 43
6. Tabla de indicadores CPOD 43

1. Introducción

La necesidad de preservar las piezas dentarias se confirma por las desalentadoras estadísticas sobre la pérdida de éstas, sin embargo el porcentaje de éxito de uno de los tratamientos destinados a mantener los dientes en boca, la endodoncia, es bajo. Este procedimiento tiene varias dificultades que llevan al operador a cometer errores que complican el procedimiento, como son las perforaciones(Tsesis y cols., 2010). Las perforaciones de conducto o de piso de cámara constituyen un riesgo para el éxito de la endodoncia ya que crean una comunicación entre el interior del diente y el ligamento periodontal y el hueso, a su paso también llevando bacterias así causando una infección(Tsesis y cols., 2010). Otra complicación que se presenta en la consulta odontológica es la presencia de necrosis pulpar en dientes con ápice abierto, una lesión cariosa o traumática ya producida en un diente permanente joven compromete el crecimiento del mismo, ya que la vascularización es fundamental para vitalidad del diente y por ende para que logre completar el proceso fisiológico del cierre apical (Gutmann, James and Lovdah, 2012). Un diente sin el correcto cierre apical sufre varios problemas como: su proceso de crecimiento se ve truncado por la lesión, este no logra desarrollarse completamente lo que ocasiona una incorrecta proporción corona – raíz, además que se vuelve complicado o imposible lograr un sellado apical con una obturación endodóntica usual y la raíz es frágil propensa a fracturas (Gutmann, James and Lovdah, 2012). En todas estas complicaciones la utilización del mineral trióxido agregado está indicada ya que es una partícula hidrofílica que fragua en presencia de humedad, una vez fraguado forma un gel que se convierte en una estructura sólida, este material ha demostrado tener un buen sellado periférico disminuyendo significativamente la filtración de sustancias(Leonardo y Leonardo, 2009). Tiene muchas ventajas como ser biocompatible y no producir inflamación además de estimular

la formación de tejido calcificado por lo tanto exhibe un cierre completo tanto del foramen apical como de las perforaciones haciéndolo el material ideal(Leonardo y Leonardo, 2009).

2. Capitulo I

2.1. Planteamiento del problema

- El presente trabajo pretende responder interrogantes que surgen durante el uso del mineral trioxido agregado, determinando la manera en que interviene el mineral trióxido agregado en la reparación de perforaciones tanto de conducto y de piso de cámara como en dientes con ápice abierto, describiendo la manera más adecuada de manejar complicaciones como son perforación de conducto, de piso de cámara y ápice abierto en el tratamiento de endodoncia usando el mineral trióxido agregado, para poder descubrir qué tan efectivo es el uso de mineral trióxido agregado para la solución de accidentes como: perforación de conducto, piso de cámara pulpar y tratamiento de apicoformación , para evitar la pérdida del diente

2.2. Justificación

El tratamiento de endodoncia como tal presenta ya varias dificultades al momento de su realización, como la falta de visibilidad, el difícil acceso de los conductos, y el uso de radiografías periapicales comoúnica fuente de referencia gráfica, debido a esto las perforaciones tanto de conductos y de piso de cámara son complicaciones frecuentes en la clínica odontológica por lo que es importante contar con los conocimientos que ayuden a la solución de estos problemas, tanto en técnica, como en la selección del material más apropiado. El mineral trióxido agregado es un producto innovador que ha sido utilizado por su alta dureza, excelente sellado y efectos más rápidos para tratar perforaciones y ápices abiertos con excelentes resultados, convirtiéndose así en el material de elección.

2.2.1. Objetivos.

2.2.1.1. General.

• Aplicar clínicamente el mineral trióxido agregado en perforación de conducto radicular, perforación de piso de cámara pulpar y en apicoformación, para evaluar su manejo y evitar la pérdida del diente sometido a tratamiento.

2.2.1.2. Específicos.

• Conocer todos los usos en odontología del mineral trióxido agregado.

• Reconocer las principales causas de perforación de conducto y de piso de cámara para reducir el número de las mismas al realizar el tratamiento de endodoncia.

• Comprobar la eficacia del material mineral trióxido agregado tanto en la apicoformación como en el sellado de las perforaciones.

• Aplicar la técnica de colocación del material mineral trióxido agregado utilizado en el cierre de perforaciones y en apicoformación.

3. Capitulo II

3.1. Mineral Trióxido Agregado (MTA) – Acercamiento Teórico

Los materiales que se utilizan para los procesos de endondoncia necesitan cumplir ciertos requerimientos que aseguren el exito del tratamiento, principalemente deben ser biocompatibles es decir que no produzcan reacciones indeseables cuando se implanten en los tejidos vivos, no deben ser toxicos sin ser nocivos para el cuerpo, ni tampoco carcinogénico de tal manera que no podruzcan neoplasias dentro del organismo (Leonardo y Leonardo, 2009).

Además deben preservar sus propiedades mecánicas después de su aplicación, esta propiedad es importante ya que previene la filtración de sustancias inflamatorias a los tejidos periapicales, y no es garantizada en todos los materiales, por ejemplo, materiales como la resina dismininuye sus dimensiones después de la fotopolimerización (Leonardo y Leonardo, 2009).

En luz de estas necesidades se desarrolló el mineral trióxido agregado. Se desarrolla el MTA en los años noventa por Mohamoud Torabinejad quien tras varios estudios experimentales e investigaciones lo puso a prueba en perforaciones radiculares (Leonardo y Leonardo, 2009).

Tiempo después, en 1998 la US Food and Drugs Administration (FDA) aprobó el mineral trióxido agregado en su presentación gris, lanzándose en el 2004 la presentación blanca (Leonardo y Leonardo, 2009).

El MTA ha sido usado odontológicamente para el tratamiento de perforaciones, ápices abiertos, protección pulpar, pulpotomías y obturación de conductos (Parirokh y Torabinejad, 2010a).

3.1.1. Propiedades Químicas. Dentro de las propiedades químicas del mineral trióxido agregado se toman en cuenta sus componentes químicos y las reaccio-

nes de los mismos al contacto con otras sustancias provenientes tanto del organismo como externas, que pueden ser de utilidad durante las aplicaciones clínicas del MTA. (Parirokh y Torabinejad, 2010a)

Existen dos tipos de Mineral Trióxido Agregado, una presentación gris y una presentación blanca sus composiciones químicas varían poco, únicamente se modifica la proporción de sus mismos componentes. (Parirokh y Torabinejad, 2010a)

Durante este caso clínico se utilizó el mineral trióxido agregado blanco de marca ProRoot.

El mineral trióxido agregado (proRoot) está compuesto por: Cemento portland, Silicato tricalcico, Silicato dicalcico, Alumino tricalcico, Ferroaluminato tetracalcico, Oxido de bismuto y Sulfato de calcio dihidratado. (Leonardo y Leonardo, 2009).

El MTA contiene partículas hidrofílicas que al contacto con la humedad se endurecen. Al mezclarse con agua, los óxidos minerales del mineral trióxido agregado sufren cambios, cuando el polvo de MTA se mezcla con agua, el primer componente a formarse es el hidróxido de calcio que es la causa de la alta alcalinidad del MTA después de su hidratación provocando que los tejidos puedan remineralizarse, de ahí que el mineral trióxido agregado tiene capacidades tanto inductoras como conductoras de tejido duro, asi como también propiedades antibacteriales (Parirokh y Torabinejad, 2010a).

Sin embargo existen varias creencias que difieren a cerca de a partir de que componente principalmente se forma el hidróxido de calcio durante este proceso de cambios del mineral trióxido agregado, pudiendo ser un producto de la hidrogenación del aluminio tricalcico o a partir del silicato dicalcico y tricalcico. (Parirokh y Torabinejad, 2010a)

El óxido de bismuto que existe dentro de los componentes del MTA, el mismo que es el encargado de proporcionar el radiopacidad al material, se disuelve en un medio

acido, lo que sugiere que al colocar mineral trióxido agregado en contacto con tejido inflamado o acido perjudicaría la biocompatibilidad del MTA por la disolución de este óxido afectando así a la precipitación del hidróxido de calcio que es el compuesto que favorece la remineralización de los tejidos. (Parirokh y Torabinejad, 2010a)

Estudios han analizado la presencia de azufre en la superficie del MTA una vez que este se encuentra fraguado, el cual resulto ser 3 veces más que en su forma inicial de polvo, esta capa ayuda al MTA a ya no hidratarse más. (Parirokh y Torabinejad, 2010a)

3.1.2. Propiedades Físicas. Las propiedades físicas del Mineral trióxido agregado están sujetas a muchas variaciones ya que pueden intervenir factores como: el tipo de MTA, el vehículo utilizado para realizar la mezcla, el pH del tejido en donde se utilice el material, las proporciones utilizadas para mezclarlo, la técnica de mezcla, la presión con la que se colocó el material, el tipo de almacenamiento que tuvo el material, factores ambientales como la humedad y la temperatura. (Parirokh y Torabinejad, 2010a)

3.1.2.1. Solubilidad. La proporción adecuada para realizar la mezcla de MTA es de 3:1 con agua estéril (Parirokh y Torabinejad, 2010a), sin embargo la consistencia del material debe variar según el uso, variando así también la proporción de la mezcla (Leonardo y Leonardo, 2009).

El tiempo necesario para que el mineral trióxido agregado fragüe es de 2 horas 45 minutos ± 5 (Pineda, Marta; Silva, Manuel; Salcedo, Doris; Castro, Antonia; Terán, Liliana; Cárdenas, Eduardo; Ochoa, Julio; Gaitán y Velásquez1, 2007) ya que el tiempo de fraguado del material es mucho mayor al resto de materiales odontológicos, esta característica representa una desventaja del mineral trióxido agregado ya que durante este tiempo se pueden producir contaminaciones que perjudicarían el éxito del tratamiento (Parirokh y Torabinejad, 2010a)

Así se realizaron estudios para poder utilizar el MTA en una sola cita, utilizando ionómero de vidrio después de la colocación de MTA dando como resultado que, tanto como el MTA y el ionómero de vidrio no sufrieran cambios ni en su estructura ni en su resistencia ni en su proceso de fraguado, así los procedimientos que involucren MTA pueden ser resueltos en una sola cita utilizando cemento de ionomero de vidrio 45 minutos después de la colocación del MTA (Parirokh y Torabinejad, 2010a).

3.1.2.2. Microdureza, Resistencia a la compresión y a la expulsión . Al realizar un estudio midiendo la resistencia a la compresión del mineral trióxido agregado se pudo comprobar que era baja a las 24 horas de haber depositado el material, pero que aumentó significativamente a las 3 semanas, debido a la diferencia de velocidades con que se hidratan sus componentes. (Parirokh y Torabinejad, 2010a)

Durante la manipulación del MTA, la presión que se ejerce durante la condensación no varía su resistencia pero si la presencia de humedad, ya que al dejar el material después de su colocación en presencia de humedad por 7 días, resultó en un aumento significativo tanto de su resistencia a la compresión como a la expulsión, en comparación conúnicamente 24 horas de humedad (Parirokh y Torabinejad, 2010a).

Es muy importante considerar este comportamiento del MTA ya que después de haber colocado el material las fuerzas de masticación pueden llegar expulsar el material cuando se lo utiliza para sellar perforaciones y es necesario la presencia de humedad una vez depositado el MTA para asegurar su correcto fraguado y su resistencia (Parirokh y Torabinejad, 2010a).

La presencia de ácido fosfórico al 37 % también demostró influir en la resistencia del MTA disminuyéndola, por lo que se debe esperar por lo menos 96 horas para restaurar el diente después de haber colocado el MTA (Parirokh y Torabinejad, 2010a).

La microdureza del mineral trióxido agregado está íntimamente relacionada con su resistencia a la expulsión, siendo así, hay factores que influyen en la microdureza del

MTA, como depositarlo en un medio ácido por ejemplo el tejido inflamado que tiene un pH ácido, ya que estas condiciones modifican la manera en la que las partículas de MTA se hidratan (Parirokh y Torabinejad, 2010a).

Otros factores y elementos que influyen en la microdureza del MTA son: la presión con la que se deposita el material, el ácido fosfórico utilizado previo a la restauración con resina, y el ácido etilendiaminotetracético (EDTA) que también disminuye la adhesión de las partículas del MTA (Parirokh y Torabinejad, 2010a).

3.1.2.3. PH. Cuando el MTA se mezcla con agua forma hidróxido de calcio, este compuesto favorece la formación un entorno con pH muy alto, se registra un pH de 10,2 después de mezclar el material y un pH de 12.5 a las 3 horas (Parirokh y Torabinejad, 2010a) el cual permanece constante (Leonardo y Leonardo, 2009).

3.1.2.4. Tamano de la partícula. El tamaño de partícula del mineral trióxido agregado es de 1 a 30 um cuando se encuentra en estado de polvo, las partículas del MTA son finas y homogéneas, ciertos autores sugieren que esta es la razón de las buenas características mecánicas y la biocompatibilidad del material (Parirokh y Torabinejad, 2010a).

Es importante recalcar que la medida de las partículas que puede llegar a tener el MTA es de 1.5 um, esta medida es menor que el diámetro de los túbulos dentinarios, esta particularidad puede lograr que el MTA propocione un excelente sellado siempre y cuando se retire el smear layer antes de depositar el material (Parirokh y Torabinejad, 2010a).

3.1.3. Mecanismo de acción. Las capacidades bioactivas del mineral trióxido agregado son consecuencia de una serie de reacciones químicas que el MTA sufre una vez que ha sido mezclado con agua, primero formando hidróxido de calcio, que se disocia en iones de calcio e hidróxido, los iones de calcio al entrar en contacto con los tejidos producen necrosis y forman dióxido de carbono, este dióxido de carbono

se mezcla con hidróxido de calcio y forma calcita que sirve de núcleo de calcificación, la alcalinidad promueve al tejido conjuntivo a segregar fibronectina que junto con los cristales de calcita inducen la formación de colágeno de tipo I, este junto con el calcio promueven la mineralización. Así tanto la alcalinidad como las propiedades inductoras como conductoras se explican (Leonardo y Leonardo, 2009).

Otro autor refuerza el mecanismo de acción del mineral trióxido agregado que el MTA en contacto con los tejidos del cuerpo crea un ambiente propicio para reparar al formase hidróxido de calcio, ya que este fomenta la proliferación celular y crea un ambiente antibacterial por su pH alcalino, ademá modula la expresión de citoquinas que son las proteínas resposables de la comunicación celular, también promueve la diferenciación y migración de las células que producen tejido duro y produce hidroxiapatita en su superficie proporcionando un sellado biológico (Parirokh y Torabinejad, 2010a).

Parirokh describe los cambios que sufre el MTA a fin de justificar todas las ventajas y propiedades del mineral trióxido agregado como el sellado, su capacidad antibacterial, la inducción de tejido duro y también su capacidad de promover la respuesta inmune del cuerpo (Parirokh y Torabinejad, 2010a).

3.1.4. Propiedades Antibacteriales. El mineral trióxido agregado tiene limitadas propiedades antibacteriales y fúngicas, existen estudios que no son concluyentes acerca del tema, sin embargo se plantea que el MTA puede tener propiedades antibacteriales con microorganismos facultativos pero ningún efecto sobre anaerobios (Parirokh y Torabinejad, 2010a).

También se ha planteado que las propiedades antifungicas del MTA están en proporción a su concentración, por lo que una proporción menor de líquido en la mezcla podría potenciar estas propiedades (Parirokh y Torabinejad, 2010a).

Se realizaron investigaciones que analizaron nuevas composiciones de MTA en las

que se incluye clorhexidina al 0.12 %, donde las propiedades antimicrobianas del MTA incrementaron significativamente en contra de microorganismos como E faecalis, E. coli, S. aureus, P. aeruginosa, y C. albicans sin embrago, también resultaron en efectos adversos disminuyendo su resistencia y biocompatibilidad (Parirokh y Torabinejad, 2010a).

3.1.5. Filtración. Para que el mineral trióxido agregado sea considerado un material efectivo, debe cumplir el requerimiento básico dentro del tratamiento de endodoncia que es garantizar una barrera entre los tejidos periradiculares y el interior de los conductos radiculares y al estar en contacto con el periodonto también debe ser compatible con los tejidos del cuerpo (Torabinejad y Parirokh, 2010).

Se realizaron varios estudios analizando la filtración del MTA con diferentes colorantes como fueron: tinta india, tinta pelikan, nitrato de plata, rodamina B, fucsina y azul de etileno, en la mayoría de estudios el MTA resulto tener la menor filtración, convirtiéndolo así en el en el material más resistente a la filtración en comparación con la amalgama, super EBA e IRM (Torabinejad y Parirokh, 2010).

Se realizaron otros estudios donde se analizó el MTA como material para sellar ápices de las raíces después de una cirugía periapical, llegando a la conclusión que el grosor del MTA depositado no variaba el porcentaje de filtración del colorante así como tampoco la técnica con la que se deposita el material (Torabinejad y Parirokh, 2010).

Sin embargo hubieron estudios que se opusieron a estos resultados, indicando que el MTA presentaba mayor filtración al colorante, en estos estudios se colocó el colorante antes de que el MTA se endureciera por lo que se asume que los resultados obtenidos fueron debido a esta particularidad (Torabinejad y Parirokh, 2010).

Con respecto a la filtración de fluidos los resultados fueron diferentes, mostraron la superioridad del mineral trióxido agregado en comparación con otros materiales,

al analizarlo como sellador del tercio apical de las raíces dentales después de cirugías periapicales sin embargo en los resultados presento baja filtración de fluidos siempre y cuando este presentara por lo menos 3 mm de grosor ya que al reducirse esta medida la filtración de fluidos aumentó, recalcando la importancia del grosor del material en estos casos (Torabinejad y Parirokh, 2010).

Así también la filtración de proteínas se ve afectada por la cantidad del material depositado, 4 mm de mineral trióxido agregado utilizado como sellador del tercio apical mostro baja filtración de proteínas, los estudios mostraron que a menor grosor del material se producía más filtración (Torabinejad y Parirokh, 2010). Esta filtración proteínica se ve afectada también por el ambiente en el que se deposita el material siendo un factor importante un pH acido para aumentar la filtración proteínica del mineral trióxido agregado (Torabinejad y Parirokh, 2010).

El mineral trióxido agregado al ser sometido a análisis presento una menor filtración de bacterias y de endotoxinas con respecto a otros materiales. Aun así, durante estudios en los que se analizaba muestras de MTA contaminadas con sangre o saliva, la filtración de bacterias aumento significativamente en las muestras que fueron contaminadas por saliva (Torabinejad y Parirokh, 2010).

Esto sugiere que durante el depósito del material se debe tener muy en cuenta el aislamiento absoluto para evitar la contaminación y así reducir la filtración de bacterias que podrían poner en riesgo el éxito del tratamiento (Torabinejad y Parirokh, 2010).

Otro factor que favoreció la reducción de la filtración de bacterias en especial enterococcus faecalis en el MTA fue la formación de hidroxiapatita en su supericie, que se obtuvo mediante la inmersión de las muestras de MTA en una solución salina controlada con fosfato (Torabinejad y Parirokh, 2010).

Analizando el mineral trióxido agregado para reparar perforaciones los resulta-

dos fueron los mismos, comprobando que el MTA era un buen material para sellar perforaciones mejorando sus capacidades al ser colocado en dirección retrograda, sin embargo como ya antes se había mencionado, su largo periodo de fraguado representa una desventaja haciéndolo más susceptible a la filtración de fluidos y bacterias, por lo que se recomienda el uso de ionómero de vidrio 45 minutos después de la colocación de MTA para garantizar que no haya filtraciones (Torabinejad y Parirokh, 2010).

así como también utilizar irrigación solo a base de hipoclorito de sodio, sin quelantes o detergentes ya que estos elementos disminuyen el sellado del material haciéndolo más propenso a la filtración (Torabinejad y Parirokh, 2010).

Por lo que se refiere al uso de MTA como obturador del canal radicular, se ha propuesto que es posible usarlo, sin embargo es importante tener en cuenta las limitaciones del mismo, como la dificultad de controlar la longitud del depósito, la posibilidad de que existan espacios vacíos y la inexistencia de algún componente que permita su remoción (Torabinejad y Parirokh, 2010).

3.1.6. Biocompatibilidad. Con respecto a la biocompatibilidad el mineral trióxido agregado no presenta capacidades mutágenicas, en otras palabras no tiene la capacidad para modificar el ADN de un organismo (Torabinejad y Parirokh, 2010).

Tampoco es neurotóxico ya que fue analizado en contacto con células cerebrales y no produjo daõ, demostró ademas propiedades analgésicas mayores al eugenol, y tampoco tiene efectos alterando la microcirculación (Torabinejad y Parirokh, 2010).

Además estudios demuestran que en comparación con otros materiales dentales utilizados como obturadores después de una cirugía apical, el mineral trióxido agregado es el menos citotóxico, en varios estudios se cultivaron células en vecindad con MTA y el crecimiento y proliferación de las células no se vieron afectados por la presencia de MTA, confirmando las propiedades biocompatibles del material (Torabinejad y Parirokh, 2010).

Estudios confirmaron el papel importante que juega el mineral trióxido agregado induciendo o potenciando la respuesta inmune del organismo produciendo citoquinas y moléculas de señalización (Torabinejad y Parirokh, 2010).

Con respecto a la respuesta ósea hacia el mineral trióxido agregado estudios confirmaron que la presencia de MTA a nivel interóseo producía leve inflamación o casi ninguna, confirmando la biocompatibilidad del material(Torabinejad y Parirokh, 2010).

3.1.7. Aplicaciones Clínicas. Dentro de las aplicaciones clínicas del mineral trióxido agregado utilizadas en odontología tenemos: protección pulpar directa, pulpotomía, obturación retrograda, perforaciones, barrera apical en ápices inmaduros y obturador del canal radicular (Parirokh y Torabinejad, 2010b).

Como material de protección pulpar directa en dientes definitivos el mineral trióxido agregado ayuda a la reparación pulpar formando dentina reparativa y provocando poca inflamación de la pulpa, estudios mostraron que los dientes que fueron sometidos a protección pulpar directa con MTA formaron dentina reparativa en una semana y mientras que los dientes sometidos a protección pulpar directa con hidróxido de calcio presentaron resultados a las 2 semanas (Parirokh y Torabinejad, 2010b).

Otro estudio analizó la presencia de inflamación pulpar después de someter a los dientes a protección pulpar directa comparando el MTA e hidróxido de calcio, en el que se constató que el mineral trióxido agregado casi no producía inflamación pulpar, muy por el contrario el hidróxido de calcio produjo inflamación y poca formación de dentina reparativa (Parirokh y Torabinejad, 2010b).

Así también estudios mostraron mejores resultados del MTA en comparación con el dycal, en estos resultados se comprobó la mayor presencia de inflamación y menor formación de dentina reparativa cuando se usó dycal como material de protección pulpar directa (Parirokh y Torabinejad, 2010b).

El mineral trióxido agregado se ha típicamente utilizado en obturaciones retrogradas después de cirugías periapicales, por lo que un estudio realizo un análisis en el que el 23 % de los dientes reparados con MTA después de una cirugía periapical presentaban formación de cemento a las 5 semanas, y un 80 % de los dientes a las 18 semanas de haber realizado la cirugía. Como material utilizado en obturaciones retrogradas el mineral trióxido agregado tiene la capacidad de promover la formación de tejido duro, cemento y la reparación de los tejidos periradiculares con la mínima inflamación (Parirokh y Torabinejad, 2010b).

Así mismo al utilizar MTA en la reparación de perforaciones tanto de furca como laterales, se ha constatado que existe una producción de cemento en el lugar de la perforación en dientes reparados con MTA, sin embargo este tipo de tratamientos requieren atención inmediata ya que al pasar el tiempo y producirse una contaminación las cualidades reparativas del mineral trióxido agregado se ven significativamente disminuidas, reduciendo las posibilidades de éxito del tratamiento (Parirokh y Torabinejad, 2010b).

Como barrera apical en dientes con ápices inmaduros, el mineral trióxido agregado favorece la formación de tejido duro, promoviendo el cierre completo de la raíz (Parirokh y Torabinejad, 2010b). Estudios analizaron la efectividad del MTA en relación con el hidróxido de calcio para favorecer la apicoformación en donde se señaló que el mineral trióxido agregado obtenía resultados más rápido que el hidróxido de calcio, mostrando notable formación de tejido duro a los 90 días de haber realizado el tratamiento (Parirokh y Torabinejad, 2010b).

En estos estudios también se analizó la efectividad del tratamiento combinando materiales sin encontrar mejora de resultados en cuanto a la rapidez, muy por el contrario al tratar el diente primero con hidróxido de calcio y después con MTA, resulto en una disminución de la formación apical y un aumento de la extrusión del

MTA (Parirokh y Torabinejad, 2010b).

Aun así hay varios criterios acerca del tema, algunos autores sugieren que el sellado del MTA mejora con el uso previo de hidróxido de calcio, este tema sigue en debate y aún no se ha llegado a un resultado (Gutmann, James and Lovdah, 2012).

Existen varios estudios que apoyan la utilización del mineral trióxido agregado como material obturador del conducto radicular argumentando que por su capacidad inductora de tejido óseo, logra sellar el foramen apical logrando una excelente barrera para evitar el paso de cualquier sustancia a los tejidos periapicales, sin embargo como se había mencionado antes es importante tener en cuenta las limitaciones del MTA durante la planificación del tratamiento(Parirokh y Torabinejad, 2010a).

Durante el tiempo en que se ha utilizado el mineral trióxido agregado se ha descubierto que es eficaz en mas tratamientos odontológicos, según Parirokh en la resolución de fracturas horizontales, reabsorciones internas o externas, en el tratamiento de dens in dente o en perforaciones supracrestales (Parirokh y Torabinejad, 2010b).

3.1.8. Desventajas. A pesar de todas las cualidades del mineral trióxido agregado este material tiene varias desventajas que se deben tomar en cuenta antes de realizar un tratamiento (Parirokh y Torabinejad, 2010b).

El mineral trióxido agregado contiene cemento portland en su composición, este cemento contiene mínimas cantidades de arsénico que es un semimetal muy tóxico para los seres vivos, por lo que se ha sugerido que el MTA tiene un potencial tóxico por la liberación de este elemento, sin embargo la cantidad de MTA utilizada en los tratamientos es mínima, así también la liberación de arsénico, de tal manera que no ocasiona ningún riesgo para la salud (Parirokh y Torabinejad, 2010b).

Debido a su consistencia arenosa muchos reportes de casos clínicos han indicado que el mineral trióxido agregado es de difícil manipulación y que requiere de práctica por parte del operador para poder utilizarlo, en especial si se lo utiliza para obtu-

rar conductos radiculares que presentan alguna curvatura (Parirokh y Torabinejad, 2010b).

Se ha documentado una tendencia a la decoloración dental después de usar mineral trióxido agregado 3 días después de su depósito, lo que nos sugiere una desventaja estética del material (Parirokh y Torabinejad, 2010b).

Su largo periodo de fraguado representa otra desventaja del mineral trióxido agregado, la más importante, ya que no se puede realizar en una sola cita todo el tratamiento, en este tiempo el MTA es susceptible a contaminaciones y el diente a fracturas, produciendo una disminución de todas sus propiedades y características (Parirokh y Torabinejad, 2010b).

No existe aún un material que disuelva el mineral trióxido agregado y tampoco es viable la remoción del mismo mecánicamente una vez que se ha depositado, son otras desventajas del mineral trióxido agregado ya que este no permite que existan errores durante el tratamiento. (Parirokh y Torabinejad, 2010b).

Su precio elevado y su difícil obtención es probablemente la mayor de las desventajas del mineral trióxido agregado, por esta razón el uso del MTA se ha visto limitado a pesar de sus grandes propiedades y beneficios (Parirokh y Torabinejad, 2010b).

3.2. Perforaciones

Las perforaciones se definen según Tsesis como una comunicación mecánica o patológica entre el interior del sistema de conductos con la superficie externa del diente (Tsesis y cols., 2010). La Asociación Americana de Endodoncia las define como “una comunicación mecánica o iatrogénica entre el espacio ductal y el demodonto” (Simon, Stephanie and Pertot, 2008) (pag.92).

En cualquiera de las dos definiciones se hace referencia a un espacio creado entre la parte interna con la parte externa de las piezas dentales, provocando una complicación

del tratamiento endodóntico.

El porcentaje de perforaciones que ocurren dentro del tratamiento de endodoncia son aproximadamente del 2 % al 12 % (Tsesis y cols., 2010). Estas estadistas si bien son un aproximado deberían estar evaluadas según cada centro odontológico, para poder obtener un valor real, ya que es importante tener en cuenta la frecuencia con que ocurren para poder tener una mejor preparación en cómo manejar estos casos.

Estudios realizados sugieren una mayor prevalencia de perforaciones en pacientes de mayor edad debido a los cambios anatómicos y morfológicos producidos por la edad, como la estreches de los conductos y los cambios de la morfología de las coronas dentales dificultando la localización de los conductos (Tsesis y cols., 2010).

Una mayor prevalencia también se encontró en dientes mandibulares ya que estos presentan más curvaturas radiculares que los dientes del maxilar superior (Tsesis y cols., 2010).

3.2.1. Origen. una incorrecta dirección de las limas o de instrumental rotatorio y falta de conocimiento sobre la anatomía de las piezas dentales (Tsesis y cols., 2010).

3.2.2. Pronóstico. El pronóstico de una perforación depende de varios factores, el más importante es el tiempo en que se tardó en resolver la perforación, las perforaciones que se resuelven inmediatamente tienen más probabilidades de éxito que las que tardaron en sellarse, debido a que la contaminación bacteriana que se produce por medio de esta comunicación forma lesiones y afecta los tejidos de soporte del diente (Simon, Stephanie and Pertot, 2008).

El lugar de la perforación también afecta el pronóstico, ya que mientras más apical sea, será más difícil su abordaje, y más difícil será depositar el material sellador ocasionando filtraciones (Simon, Stephanie and Pertot, 2008).

También si la perforación se encuentra comunicando el fondo de surco con el inte-

rior del diente puede producir una contaminación perio Ð endo filtrando las bacterias de una bolsa periodontal al interior del sistema de conductos dificultando la resolución del problema (Simon, Stephanie and Pertot, 2008).

El tamaño de la perforación es importante ya que mientras más pequeña sea esta menos filtración abra y se podrá conseguir un mejor cierre de la comunicación, muy por el contrario si la perforación es grande no solo produce mayor filtración sino mayor pérdida de estructura dental debilitando a la pieza (Simon, Stephanie and Pertot, 2008).

El pronóstico del tratamiento de un diente se ve muy afectado por la presencia o no de hueso cortical por ejemplo si se ha comprometido el hueso cortical durante una perforación, poniendo en contacto directo el endodonto y la encía (Simon, Stephanie and Pertot, 2008).

El operador debe estar entrenado para poder sobrellevar las complicaciones producidas durante el tratamiento de endodoncia y un buen diagnóstico es la clave para garantizar un buen pronóstico en general en todos los tipos de perforaciones, con conocimiento de que todos estos factores influyen en cómo se debe llevar a cabo el tratamiento (Simon, Stephanie and Pertot, 2008).

3.2.3. Localización. El tratamiento y el abordaje de cada perforación son distintos según sea su localización, existen varios protocolos para la resolución de cada tipo de perforación, pudiendo encontrarse perforaciones tanto anteriores como posteriores, en el tercio coronal, en el tercio medio y apical, y en el piso de cámara (Simon, Stephanie and Pertot, 2008).

3.2.4. Perforación del suelo pulpar. Existen varios acercamientos con relación al protocolo a seguir cuando se desea tratar una perforación del suelo pulpar, siendo estas perforaciones relativamente más fáciles de tratar ya que son causadas normalmente por fresas y su forma redonda facilita la colocación del material (Simon,

Stephanie and Pertot, 2008).

Varias técnicas coinciden en que se debe aislar y mantener el área libre de contaminación. Tratando de sellar la comunicación en la misma cita en la que se produjo la misma (Simon, Stephanie and Pertot, 2008).

Después de encontrar los conductos se procede a irrigar donde un autor sugiere que se lo debe realizar con suero fisiológico (Leonardo y Leonardo, 2009), Mientras que otro autor indica que se lo puede hacer con hipoclorito de sodio siempre y cuando se proteja la perforación con una bolita de algodón (Simon, Stephanie and Pertot, 2008).

El siguiente paso según la técnica que indica Simón es instrumentar y obturar los conductos para después sellar la perforación con mineral trióxido agregado condensándolo con un MTA gun, con un condensador vertical o con una cono de papel ancho que se ajuste al diámetro de la perforación, retirar los excesos y dejar una bolita de algodón humedecida sobre el MTA, esperar que frag§e, para rehabilitar el diente en la siguiente cita (Simon, Stephanie and Pertot, 2008). Sin embargo Leonardo sugiere que después de haber instrumentado los conductos se los debe dejar con una medicación antiséptica, esperar una cita, tratar la perforación previamente con hidróxido de calcio y en una tercera cita colocar MTA para después reanudar el tratamiento de conducto (Leonardo y Leonardo, 2009).

Como se ha mencionado anteriormente el mayor tiempo que se espere para sellar la perforación es crucial para el éxito del tratamiento (Simon, Stephanie and Pertot, 2008). Así como también saber que el uso de hidróxido de calcio previo al MTA no mejora las propiedades reparativas del mismo (Parirokh y Torabinejad, 2010b).

Aun así es importante el conocimiento de varios acercamientos para el tratamiento de las perforaciones tratando de ajustar cada una a las necesidades específicas del paciente.

3.2.5. Perforación de conducto. Para tratar perforaciones de conducto es necesario el análisis radiográfico para localizar el lugar exacto donde se produjo esta comunicación (Simon, Stephanie and Pertot, 2008).

Leonardo sugiere que para tratar este tipo de perforaciones se debe realizar la limpieza de los conductos y un tratamiento previo con hidróxido de calcio como medicación intraconducto, en una cita posterior se obturan los conductos para después dejar expuesta la zona de comunicación y sellarla como MTA, compactándolo con una lima K o con un léntulo a la vez que se remueve los excesos del material (Leonardo y Leonardo, 2009).

Simón refuerza este protocolo proponiendo una conformación de los conductos y una obturación por debajo de la zona de la perforación para después obturar esta comunicación y el resto del conducto con MTA siguiendo el mismo protocolo de condensación para en una cita posterior realizar la rehabilitación del diente (Simon, Stephanie and Pertot, 2008).

Estos dos protocolos siguen el mismo proceso de sellado de una perforación de conducto, cabe resaltar que es importante el diagnóstico y la localización de la perforación para el éxito del tratamiento.

3.3. Dientes Inmaduros Permanentes

La formación de la raíz de un diente se da mediante los odontoblastos de la pulpa, la dentina se aposiciona en dirección corono Ð apical y también de manera centrípeta evolucionando en el estrechamiento y formación del foramen apical. Este crecimiento y estrechamiento se puede ver interrumpido ya que la formación de dentina se daúnicamente en dientes con pulpa sana, por lo que cualquier situación que afecte la vitalidad de la pulpa como caries o traumatismos en dientes jóvenes también compromete el crecimiento completo de la raíz y la formación del foramen apical. (Simon,

Stephanie and Pertot, 2008) Es de vital importancia el diagnóstico de la vitalidad de la pulpa del diente comprometido, para esto es necesario utilizar pruebas de vitalidad pulpar como pruebas térmicas, a fin de elegir el tratamiento adecuado, teniendo en cuenta que un diente traumatizado pierde la respuesta a estímulos térmicos por un tiempo, siempre es necesario en estos casos esperar, y mantener al paciente bajo citas de control antes de efectuar el tratamiento de conducto (Simon, Stephanie and Pertot, 2008). En casos en los que la vitalidad de la pulpa se pueda mantener un tratamiento conservador como es la apexogénesis es recomendable, realizando una pulpotomía, retirando la pulpa de la cámara para dejar la pulpa vital de la parte radicular para que esta termine su proceso de crecimiento (Simon, Stephanie and Pertot, 2008).

3.3.1. Necrosis pulpar en dientes inmaduros. Cuando la pulpa pierde su vitalidad en dientes inmaduros se produce necrosis, interrumpiéndose por completo la formación y crecimiento de la raíz (Scarparo y cols., 2011). Así como también en dientes que presentan esa condición las paredes dentinaras son muy frágiles haciéndolos más susceptibles a las fracturas. (Scarparo y cols., 2011).

Incluso se ha cuestionado la viabilidad de estos dientes después del cierre apical ya que debido a su fragilidad serían incapaces de soportar las fuerzas oclusales o los tratamientos subsecuentes de rehabilitación (Gutmann, James and Lovdah, 2012).

Se ha propuesto para reforzar el diente con necrosis pulpar con ápices inmaduros el uso de postes, rehabilitando el diente con resina compuesta reforzada con fibra y un poste prefabricado ya que la flexibilidad de estos se asemejan a la dentina pudiendo proporcionar más resistencia (Schmoldt, Kirkpatrick, Rutledge, y Yaccino, 2011).

Gutman sugiere que el mineral trióxido agregado como tal también puede ser capaz de reforzar las paredes del diente frágil debido a su capacidad para inhibir la destrucción de la matriz del colágeno sin embargo aún se necesita más estudios al respecto (Gutmann, James and Lovdah, 2012).

Los dientes que presentan necrosis pulpar necesitan tratamientos especiales diferentes del tratamiento de conducto convencional como es la apicoformación.

3.3.2. Apicoformación. El tratamiento de la apicoformación se lo ha utilizado para completar el crecimiento radicular de dientes inmaduros que han sufrido necrosis, este tratamiento presenta dificultades dependiendo del diente a tratar, pudiendo presentar paredes divergentes, paredes finas que pueden dificultar el tratamiento (Simon, Stephanie and Pertot, 2008).

Este tratamiento se lo puede realizar utilizando varios materiales, los más comunes son el hidróxido de calcio y el mineral trióxido agregado (Simon, Stephanie and Pertot, 2008).

Existen factores que hay que hay que tomar en cuenta para poder obtener una apicoformación exitosa como son un buen diagnóstico ya que si el ápice se encuentra extracortical el tratamiento de elección seria quirúrgico, asegurar el desbridamiento y desinfección de las paredes del conducto y lograr un buen tapón apical (Simon, Stephanie and Pertot, 2008).

Dentro de las técnicas descritas para realizar una apicoformación Simón nos dice que la técnica clásica con hidróxido de calcio sigue los siguientes pasos: se realiza la preparación del conducto radicular mediante limas Hedstrom de gran grosor tratando de remover irregularidades de las paredes, se irriga con una solución de hipoclorito de sodio al 2.5 % cuidando de no sobrepasar el foramen, se seca el conducto con conos de papel y se coloca hidróxido de calcio como medicación intraconducto, después se obtura provisionalmente con ionómero de vidrio para garantizar que no existan filtraciones, el hidróxido de calcio se cambia cada 3 meses, realizando control radiográfico para comprobar el desarrollo de la raíz hasta que el material ya no sea necesario (Simon, Stephanie and Pertot, 2008).

Este tratamiento puede llevar meses y hasta años (Simon, Stephanie and Pertot,

2008). Estudios presentaron datos del tiempo promedio en que los dientes anteriores tardaban en formar el apice el cual fue del 34,2 semanas en un intervalo de 13 a 67 semanas (Gutmann, James and Lovdah, 2012).

El tratamiento convencional con hidróxido de calcio presenta muchas desventajas, el tiempo necesario para ver resultados es largo, se necesita de un compromiso del paciente y el diente se encuentra muy expuesto a la filtración y fractura (Simon, Stephanie and Pertot, 2008).

Otro material utilizado para realizar la apicoformación es el mineral trióxido agregado, para el manejo de este material Simón indica que se debe obtener la medida de trabajo mediante una radiografía, realizar un acceso adecuado eliminando todas las interferencias y permitir el paso directo hasta el tercio apical, se debe usar limas Hedstrom para la preparación del conducto apoyándoseúnicamente en las paredes, se debe irrigar con hipoclorito de sodio al 2.25 % o al 3 %, se debe secar con puntas de papel para después depositar el MTA dentro del conducto directamente en el tercio apical, se condensa el material con conos de papel de gran diámetro utilizados al revés, realizando poca presión, y se vuelve a realizar el tratamiento hasta conseguir 5 mm de espesor del material, se coloca una bolita de algodón húmeda sobre el material y se prosigue a sellar la cavidad provisionalmente, en una siguiente cita se completa el tratamiento de conducto (Simon, Stephanie and Pertot, 2008).

Comparando estas dos técnicas se puede observar que el uso del mineral trióxido agregado como material para la apicoformación es muy recomendado, no solo por sus cualidades regenerativas sino también por su rapidez para la continuidad del tratamiento en comparación del hidróxido de calcio que ha sido usado habitualmente, reduciendo la posibilidad de filtración y la fractura.

4. CAPITULO III

4.1. Presentación del caso clínico

Se trataron 3 pacientes, un diente con perforación de conducto (2.6), un diente con perforación de piso de cámara pulpar (3.6) y un diente ápice abierto (1.5). Todos los pacientes se realizaron tratamientos de endodoncia con diferentes estudiantes de la Clínica Odontológica del Universidad Internacional del Ecuador, las perforaciones ocurrieron durante el transcurso de estos tratamientos. Se optó por resolver estas complicaciones con el mineral trióxido agregado, sin embargo la finalización del tratamiento de conducto quedo en manos del estudiante que lo estaba tratando en un principio así mismo como su rehabilitación y la consecuente realización del resto del tratamiento planificado. Durante la revisión de los casos clínicos, solo el paciente de ápice abierto fue rehabilitado totalmente en este caso.

4.1.1. Paciente $N°1$ ápice abierto.

4.1.1.1. Historia Clínica.

Datos de identificación.

1. Nombre: I.E.A.P
2. Dirección: Sector Guamaní Alto, barrio HCN1 calle B lote 2
3. Fecha de nacimiento: 15 noviembre del 1998
4. Edad: 15 años
5. Lugar de nacimiento: Quito
6. Estado civil: Soltero
7. Instrucción académica: Secundaria
8. Ocupación: Estudiante
9. Contacto de emergencia: Jaime Agualsaca (padre)
10. Sexo: Masculino

Motivo de la consulta: . El paciente refirió como motivo de consulta lo siguiente:“Este diente me duele”.

Enfermedad o problema actual:. Paciente acude a la consulta odontología el día 8 de noviembre del 2013 por haber presentado dolor intenso al frio hace una semana en el diente 1.1, sin presentar ya sintomatología en el diente.

Antecedentes Personales y Familiares:. El paciente refirió no tener ningún problema de salud ni tomar medicamentos, tampoco refirió enfermedades en sus padres o abuelos/las.

Signos Vitales.

1. Presión arterial: 116/77mmHg
2. Frecuencia cardiaca: 75 latidos por minuto
3. Temperatura: 36.7°C
4. Respiración: 16 respiraciones por minuto

Examen del sistema estomatognático:. El paciente presenta apiñamiento dental severo y un paladar ojival. Presentó normalidad en el resto de estructuras que forman parte del sistema estomatognático.

Odontonograma. En el odontograma se puede observar que el paciente tiene varias restauraciones presentes en los dientes 1.7, 1.6, 2.6, 2.7, 3.7, 3.6, 3.5, 3.4, 4.4, 4.5, 4.6 y 4.7. Presenta varias caries en los dientes 1.5, 1.1, 2.4, 2.5, 2.6, 2.7 y 3.7. (Ver figura 1)

[htbp]

Figura 1. Odontograma

1 odontograma.png

Indicadores de Salud Bucal. Higiene Oral Simplificada: El paciente presentó una cantidad abundante de placa, cálculo leve y casi no presento gingivitis (Ver Tabla 1)

Tabla 1

Tabla de higiene oral simplificada

Piezas Dentales	Placa	Calculo	Gingivitis
	0-1-2-3	0-1-2-3	0-1
17	3	1	0
21	2	0	0
27	3	1	0
37	3	1	1
41	2	0	0
47	3	1	1
Total	2.66	0.66	0.33

Enfermedad Periodontal: No

Mal Oclusión: clase 1

Fluorosis: No

Indicadores CPOD: (Ver tabla 2)

Tabla 2
Tabla de indicadores CPOD

D	C	P	O	Total
	7	0	9	16

Exámenes complementarios:

Se solicitó al paciente una radiografía panorámica y se tomó una rx periapical del diente a tratar En la radiografía panorámica se pudo observar el apiñamiento dental, la presencia del apice abierto en el diente 1.5 y la restauración del diente 1.1.(Ver figura 2).

2 radiografia panoramica.jpg

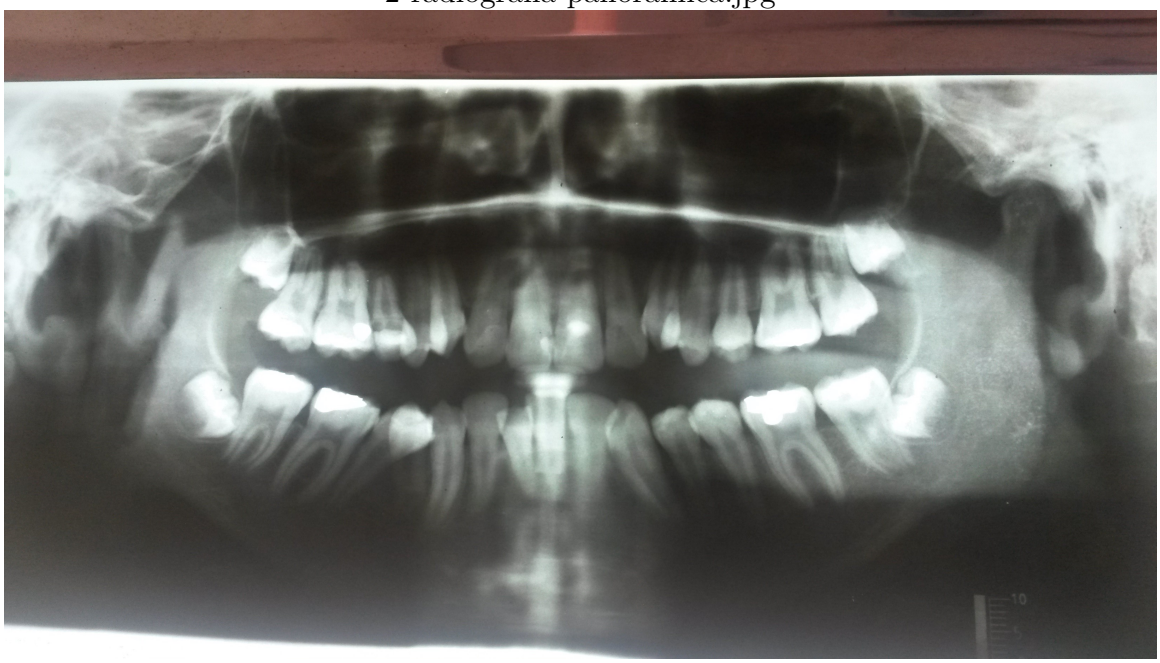

Figura 2. radiografía panorámica

En la radiografía periapical se pudo observar el apice abierto y la presencia de caries muy cercanas a la pulpa (Ver figura 2).

3 - 4 radiografia periapical - radiografia inicial.png

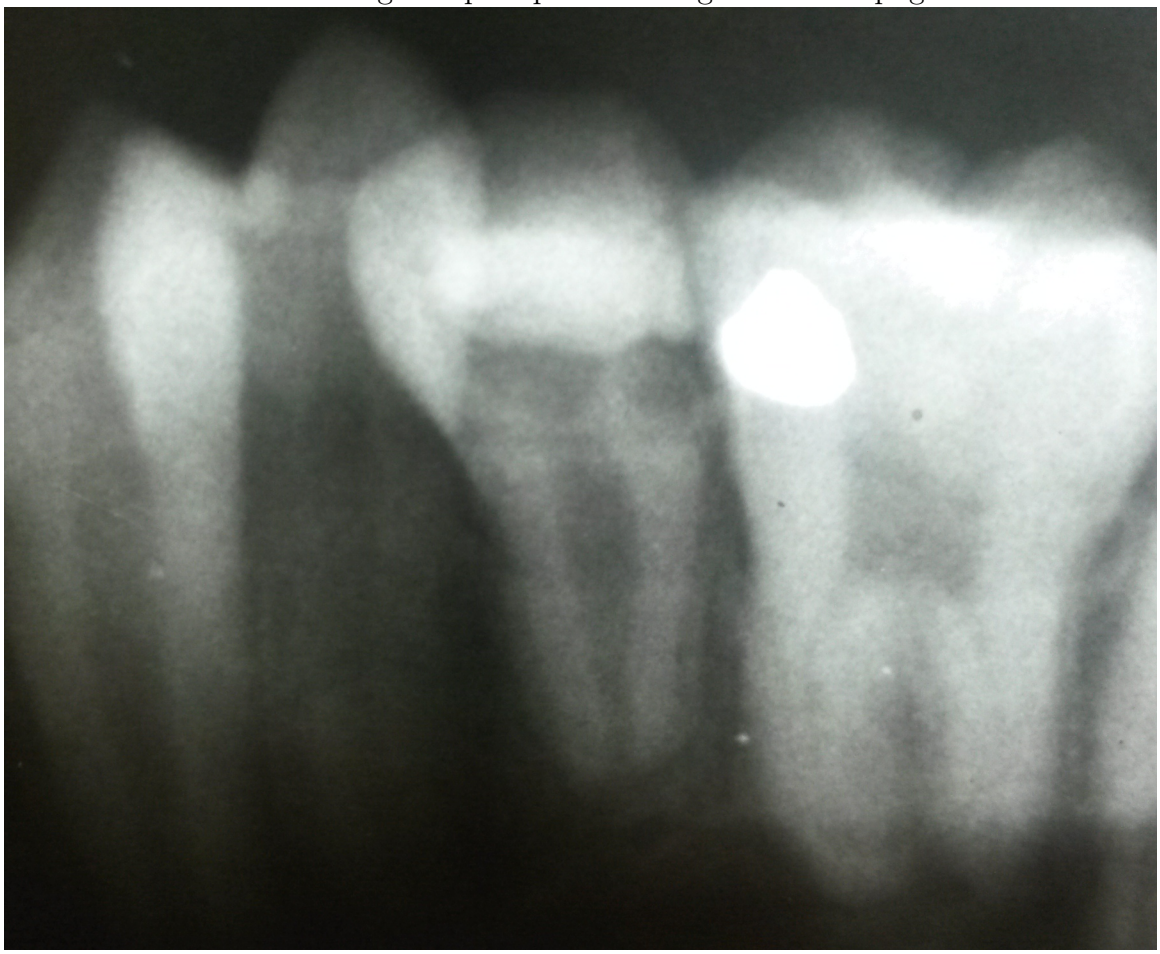

Figura 3. radiografía periapical

Diagnóstico: **Diagnóstico Presuntivo** Caries ocluso - distal en diente 1.5

Diagnóstico Definitivo Necrosis Pulpar en diente con ápice abierto 1.5

4.1.2. Aspectos éticos.

CONSENTIMIENTO INFORMADO

A través del presente, declaro y manifiesto, en pleno uso de mis facultades mentales, libre y espontáneamente y en consecuencia AUTORIZO al Doctor más abajo identificado, lo siguiente:

He sido informado/a y comprendo la necesidad y fines de ser atendido/a por el especialista más abajo reseñado. He sido informado/a de las alternativas posibles del tratamiento.

Acepto la realización de cualquier prueba diagnóstica necesaria para el tratamiento médico, incluyendo la realización de estudios radiográficos y analíticos, interconsultas con cualquier otro servicio médico y en general, cualquier método que sea propuesto en orden a las consecuencias de los fines proyectados y conocer el estado general de mi Salud.

Comprendo los posibles riesgos y complicaciones involucradas en los tratamientos odontológicos, y que en mi caso la duración de estos fenómenos, no está determinada, pudiendo ser irreversible. Comprendo que no existen garantías sobre el resultado exacto de los tratamientos proyectados.

Consiento en que se tomen fotografías o registros en otros tipos de soporte audiovisual, antes, durante y después de la intervención quirúrgica, para facilitar el avance del conocimiento científico y la docencia. En todos los casos será resguardada la identidad del/de la paciente.

Doy mi consentimiento al Doctor y por ende al estudiante de la Clínica de la Universidad internacional del Ecuador que Él designe, a realizar el tratamiento pertinente puesto que sé que es por mi propio interés.

Nombre del Estudiante y Firma: Mónica Pazmiño

Firma del Paciente:

Figura 4. Consentimiento Informado

Consentimiento Informado.

4.1.2.1. Plan de tratamiento:. Profilaxis

Restauraciones Simples en dientes 2.4, 2.5, 2.6, 2.7, 3.7

Endodoncia en diente 1.1

Necropulpectomía en el diente 1.5

Apicoformación en diente 1.5

Corona en diente 1.5

4.1.3. Paciente $N°2$ Perforación de conducto.

4.1.3.1. Historia Clínica.

Datos de identificación.

1. Nombre: M.M.A.B
2. Dirección: Gral. Enriquez y Cotopaxi, San Rafael
3. Fecha de nacimiento: 5 Enero del 1991
4. Edad: 22 años
5. Lugar de nacimiento: Quito
6. Estado civil: Soltera
7. Instrucción académica: Superior
8. Ocupación: Profesora
9. Contacto de emergencia: Mónica Barrera (madre)
10. Sexo: Femenino

Motivo de la consulta: . La paciente refirió como motivo de consulta lo siguiente:"Quiero sacarme una radiografía, ponerme sellantes y siento molestia en las encías".

Enfermedad o problema actual:. La paciente acude a la consulta odontología el día 15 de noviembre del 2013 por haber presentado dolor constante e intenso hace cuatro días en el diente 2.6.

Antecedentes Personales y Familiares:. La paciente refirió no tener ningún problema de salud ni tomar medicamentos, refirió hipertensión en su padre y diabetes en su abuela.

Signos Vitales.

1. Presión arterial: 118/75mmHg
2. Frecuencia cardiaca: 73 latidos por minuto
3. Temperatura: 36.8°C
4. Respiración: 17 respiraciones por minuto

Examen del sistema estomatognático:. La paciente Presentó normalidad en las estructuras que forman parte del sistema estomatognático.

Odontonograma. En el odontograma se puede observar que la paciente tiene varias restauraciones presentes en los dientes 1.7, 1.6, 1.5, 2.5, 2.6, 2.7, 3.6, 3.7, 4.6, 4.7, una carie mesial del diente 2.6 y presentó surcos profundos en los dientes 1.4, 2.4, 3.5, 4.5. (Ver figura 5)

63 odontograma 2.png

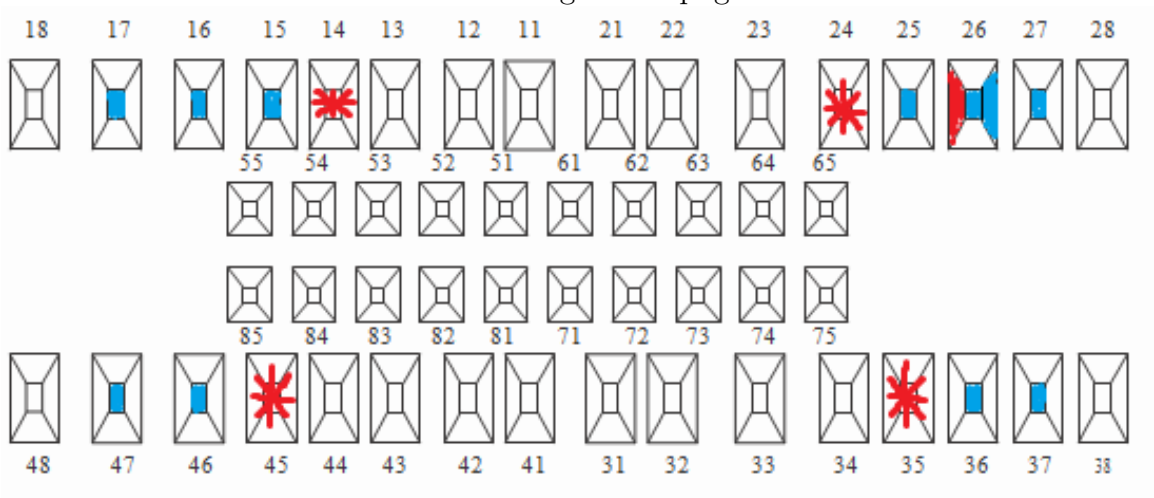

Figura 5. Odontograma

Indicadores de Salud Bucal. Higiene Oral Simplificada: La paciente presentó moderada presencia de placa, leve presencia de cálculo y no presentó gingivitis. (Ver Tabla 3)

Tabla 3

Tabla de higiene oral simplificada

Piezas Dentales	Placa	Calculo	Gingivitis
	0-1-2-3	0-1-2-3	0-1
17	2	1	0
21	1	0	0
27	2	1	0
37	2	1	0
41	1	0	0
47	2	1	0
Total	1.66	0.66	0

Enfermedad Periodontal: No

Mal Oclusión: clase 1 de angle

Fluorosis: No

Indicadores CPOD: (Ver tabla 4)

Tabla 4

Tabla de indicadores CPOD

D	C	P	O	Total
	1	0	9	10

Diagnóstico: **Diagnóstico Presuntivo** Caries mesial en diente 2.6

Diagnóstico Definitivo Pulpitis Irreversible en diente 2.6

4.1.3.2. Plan de tratamiento:. Profilaxis

Sellantes en dientes 1.4, 2.4, 3.5, 4.5.

Endodoncia en diente 2.6

4.1.4. Paciente $N°3$ Perforación de cámara pulpar.

4.1.4.1. Historia Clínica.

Datos de identificación.

1. Nombre: L.A.A.L
2. Dirección: Morona Santiago, San Francisco, Conocoto
3. Fecha de nacimiento: 15 Enero del 1968
4. Edad: 46 años
5. Lugar de nacimiento: Riobamba
6. Estado civil: Casado
7. Instrucción académica: Superior
8. Ocupación: Profesor
9. Contacto de emergencia: Francis Carrera (amiga)
10. Sexo: Masculino

Motivo de la consulta: . El paciente refirió como motivo de consulta lo siguiente:"Se me rompió una calza".

Enfermedad o problema actual:. El paciente acude a la consulta odontología el día 21 de Mayo del 2014 por haber presentado la fractura de una restauración del diente 3.6.

Antecedentes Personales y Familiares:. El paciente refirió no tener ningún problema de salud ni tomar medicamentos, tampoco refirió antecedentes médicos de importancia en sus padres o abuelos/las.

Signos Vitales.

1. Presión arterial: 120/80mmHg
2. Frecuencia cardiaca: 72 latidos por minuto
3. Temperatura: 37°C
4. Respiración: 19 respiraciones por minuto

Examen del sistema estomatognático:. El paciente presentó normalidad en las estructuras que forman parte del sistema estomatognático.

Odontonograma. En el odontograma se puede observar que el paciente tiene varias restauraciones presentes en los dientes 1.8, 1.7, 1.6, 2.4 y 2.7, ausencia dentaria 3.8, 3.7, 4.6, 4.7, 4.8 y caries en los dientes 2.6, 2.8, 3.6. (Ver figura 6)

64 odontograma 3.png

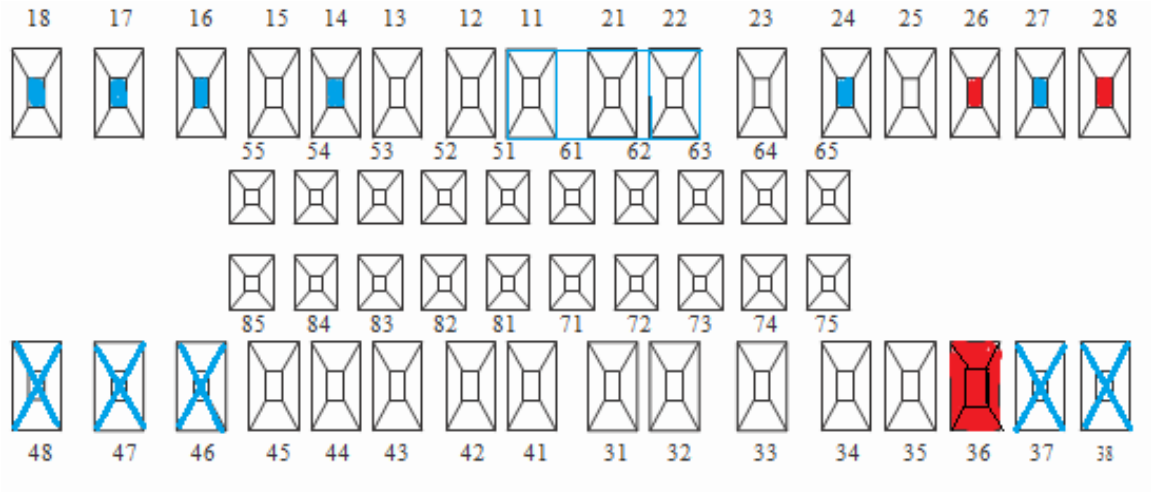

Figura 6. Odontograma

Indicadores de Salud Bucal. Higiene Oral Simplificada: El paciente presentó abundante presencia de placa, moderada presencia de cálculo y leve de gingivitis. (Ver Tabla 5)

Tabla 5
Tabla de higiene oral simplificada

Piezas Dentales	Placa	Calculo	Gingivitis
	0-1-2-3	0-1-2-3	0-1
17	3	2	0
21	-	-	-
27	3	3	1
37	3	2	0
41	3	3	0
47	-	-	-
Total	3	2.5	0.25

Enfermedad Periodontal: Moderada

Mal Oclusión: clase 1 de angle

Fluorosis: No

Indicadores CPOD: (Ver tabla 6)

Tabla 6
Tabla de indicadores CPOD

D	C	P	O	Total
	3	5	9	17

Diagnóstico: **Diagnóstico Presuntivo** Caries en diente 3.6

Diagnóstico Definitivo Necrosis pulpar en diente 2.6

4.1.4.2. Plan de tratamiento:. Profilaxis

Restauraciones Simples en dientes 2.6, 2.8, 3.6

Endodoncia diente 3.6

Raspado y alisado radicular

Protesis Removibles

4.2. Descripción de los procedimientos ejecutados

Previo a la apicoformación se realizó un tratamiento de conducto en el diente 1.1 que presentaba una restauración filtrada y profunda por la cara oclusal, al retirar esta restauración se constató la invasión de la cámara por parte de la restauración y la necrosis pulpar. Después de este tratamiento se prosiguió a restaurar la carie del diente 1.5, donde al examen radiográfico se pudo observar el comprometimiento de la cámara pulpar producido por la restauración y el ápice abierto. (Ver figura 7).

3 - 4 radiografia periapical - radiografia inicial.png

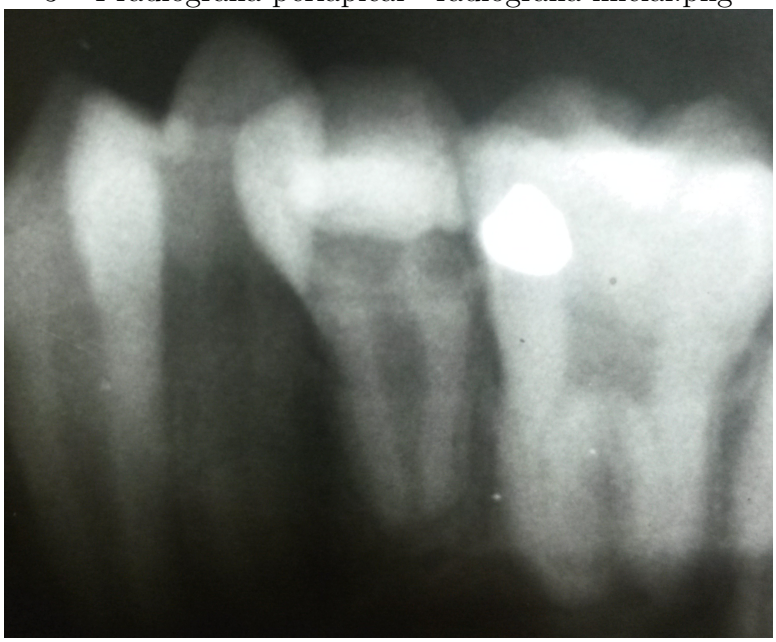

Figura 7. Radiografía periapical

sin presentar respuesta alguna a las pruebas de vitalidad, se procedió a retirar la restauración y se pudo corroborar la necrosis. Se continuo a conformar el acceso de manera amplia. (Ver figura 8)(Ver figura 9)

5 conformacion del acceso.jpg

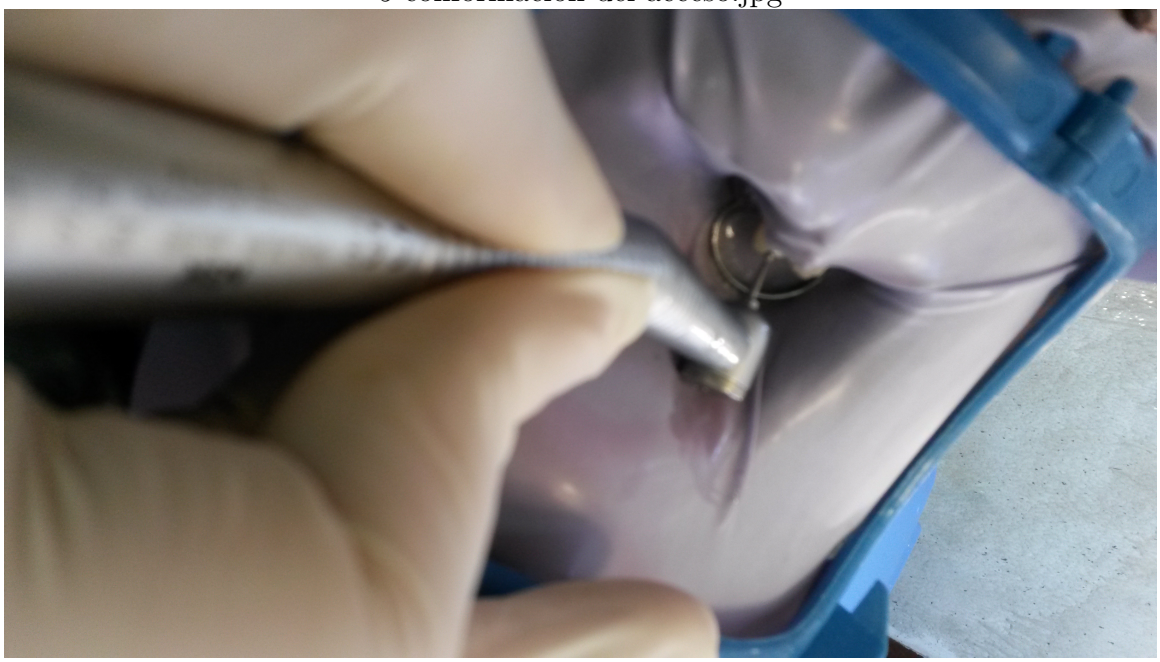

Figura 8. Conformación del acceso

6 acceso cameral amplio.jpg

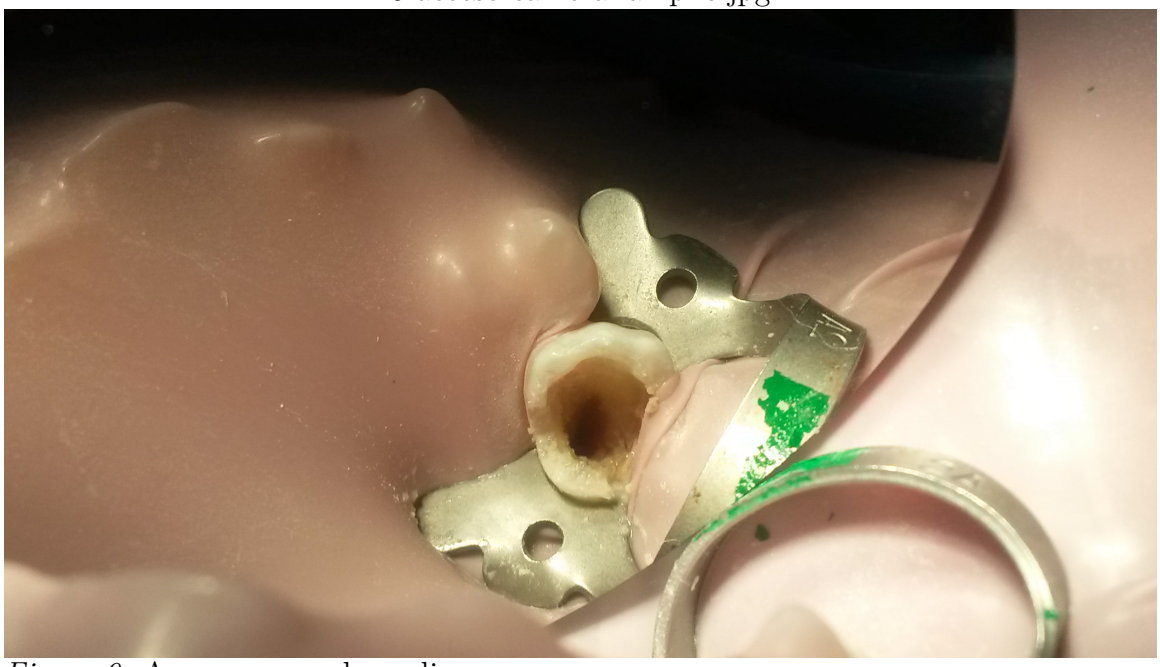

Figura 9. Acceso cameral amplio

Se procedió a instrumentar el diente con limas Hedstrom de la segunda serie, número 70 con una medida de trabajo de 16 milímetros,teniendo en cuenta que se

tuvo que dejar 2 mm del extremo apical radiográfico, direccionando las limas en contra de las paredes, se culminó la cita colocando hidróxido de calcio de consistencia pastosa como medicación intraconducto previa al sellado con MTA, para eliminar las bacterias y neutralizar los residuos tóxicos que pudieron haber quedado dentro del conducto. (Ver figura 10)(Ver figura 11)

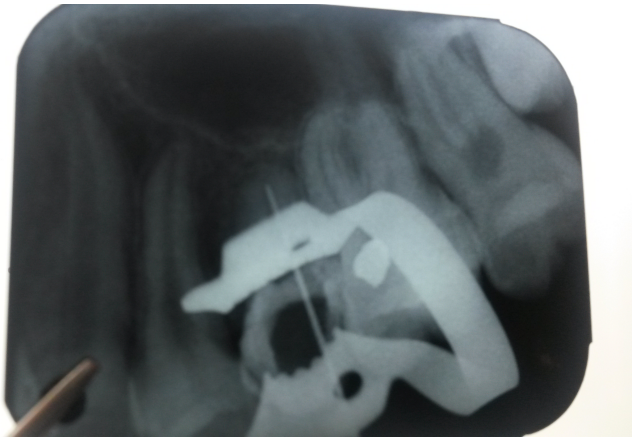

7 conductometria.jpg
Figura 10. Conductometría

8 preparacion del conducto.jpg



Figura 11. Preparación del conducto

Después de la primera cita, el paciente presento Periodontitis medicamentosa,

por extrusión de hidróxido de calcio por lo que se retrasó la colocación del MTA, se lavó con suero y se hizo el recambio de la medicación, disminuyendo la medida de trabajo, se esperó 8 días para ver si los síntomas cesaban y se receto ibuprofeno de 400 mg por 3 días. Durante el proceso del tratamiento, el paciente no acudió a las citas regularmente y el procedimiento tuvo muchos retrasos, haciendo al diente más frágil y más propenso a la contaminación y a la caries. El diente perdió estructura debido a las caries y se optó por un cambio en el tratamiento, que incluía rellenar la totalidad del conducto con MTA para adicionarle resistencia. Se recapituló la instrumentación, para limpiar el conducto, se irrigó profusamente con clorhexidina al 0.12 %, se secó el conducto con conos de papel.(Ver figura 12)(Ver figura 13)

9 irrigacion con clorhexidina.jpg

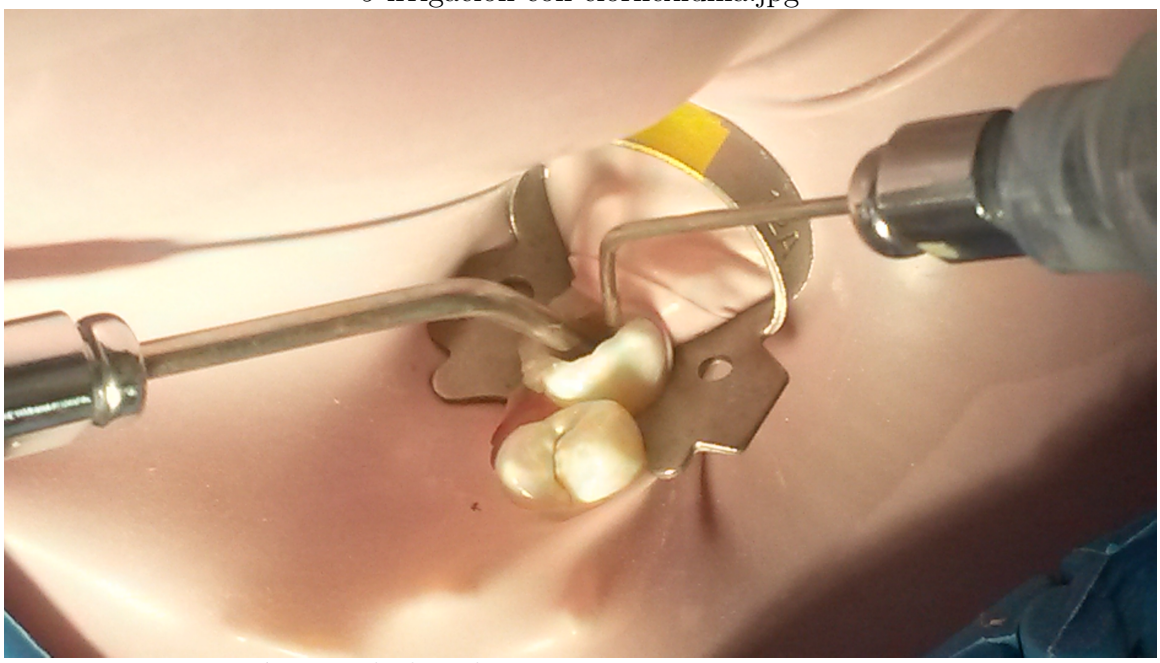

Figura 12. Irrigación con clorhexidina

10 secado de la cavidad con conos de papel.jpg

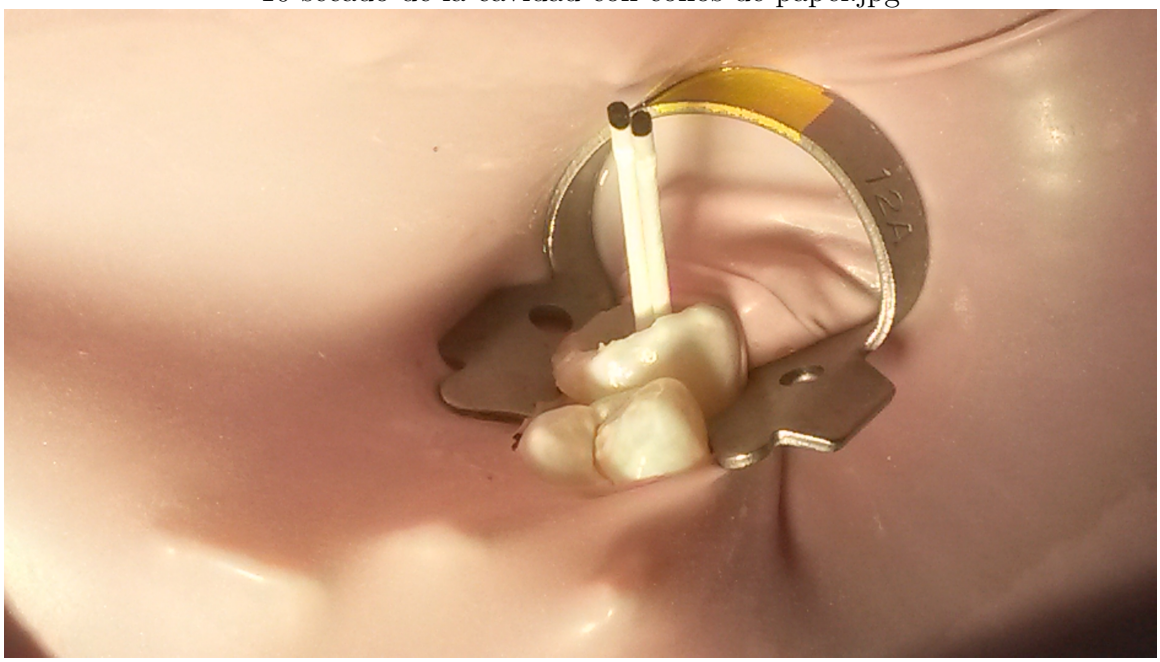

Figura 13. Secado de la cavidad con conos de papel

se prosiguió a realizar la mezcla del MTA con suero fisiológico, se llevó el MTA al interior del diente y se condenso con conos de papel. (Ver figura 14)(Ver figura 15) (Ver figura 16)(Ver figura 17)

11 preparacion del MTA con suero fisiologico.jpg

Figura 14. Preparación del MTA con suero fisiológico

12 consistencia pastosa del MTA.jpg

Figura 15. Consistencia pastosa del MTA

13 toma del material con porta amalgama.jpg

Figura 16. Toma del material con porta amalgama

14 compactacion del material.jpg

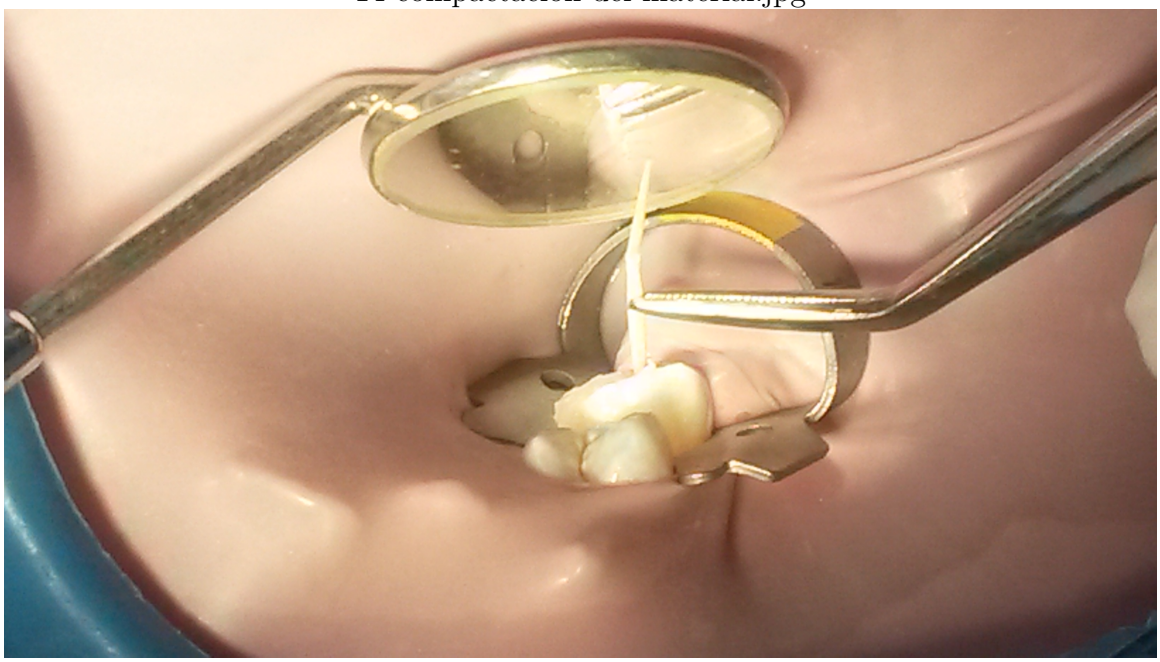

Figura 17. Compactación del material

Se tomó una radiografía de control para asegurar que la totalidad del conducto se encontrara con material.(Ver figura 18)(Ver figura 19)

18 diente parcialmente obturado con MTA.jpg

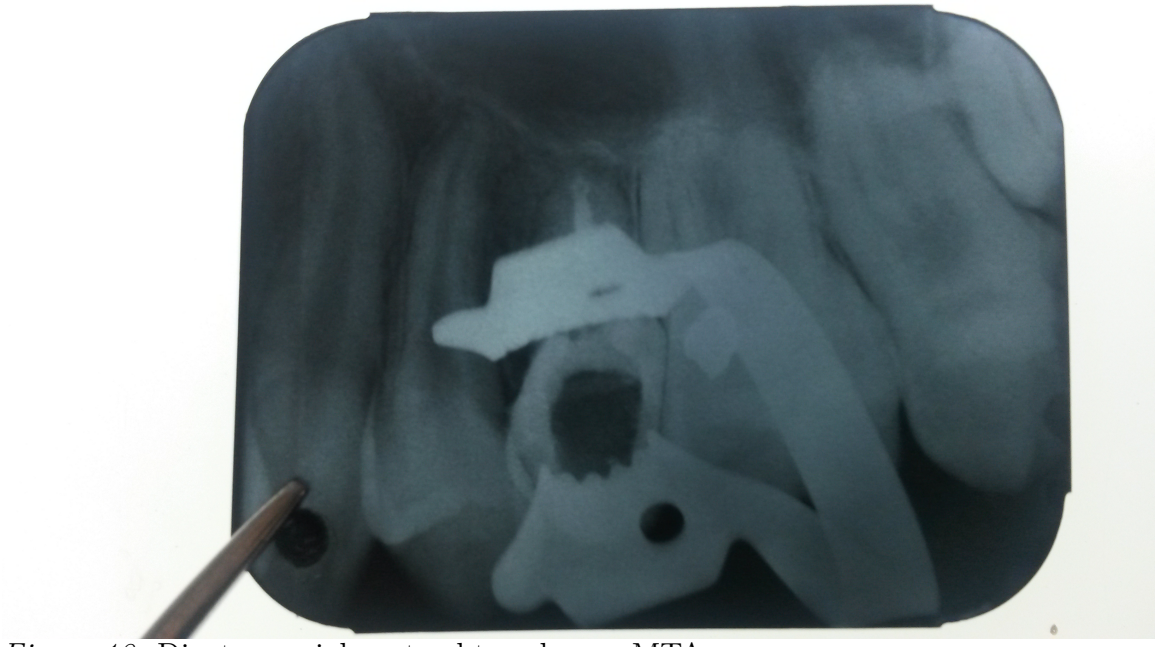

Figura 18. Diente parcialmente obturado con MTA

19 diente parcialemente obturado con MTA.jpg

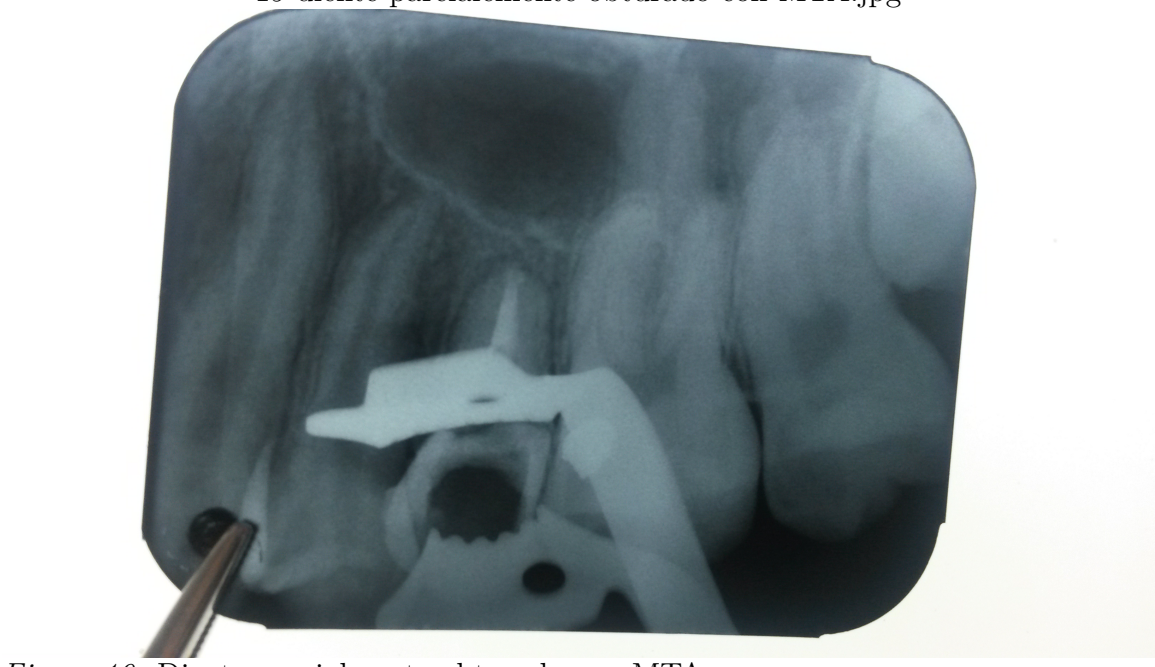

Figura 19. Diente parcialmente obturado con MTA

se dejó una bolita de algodón humedecida dentro del conducto para que el MTA se endurezca, después se continuo a reconstruir con ionómero de vidrio la cavidad.(Ver figura 20)(Ver figura 21)(Ver figura 22)(Ver figura 23)

15 bola de algodon humedecida con suero fisiologico.jpg

Figura 20. Bola de algodón humedecida con suero fisiológico

16 colocacion de bola de algodon dentro de la cavidad.jpg

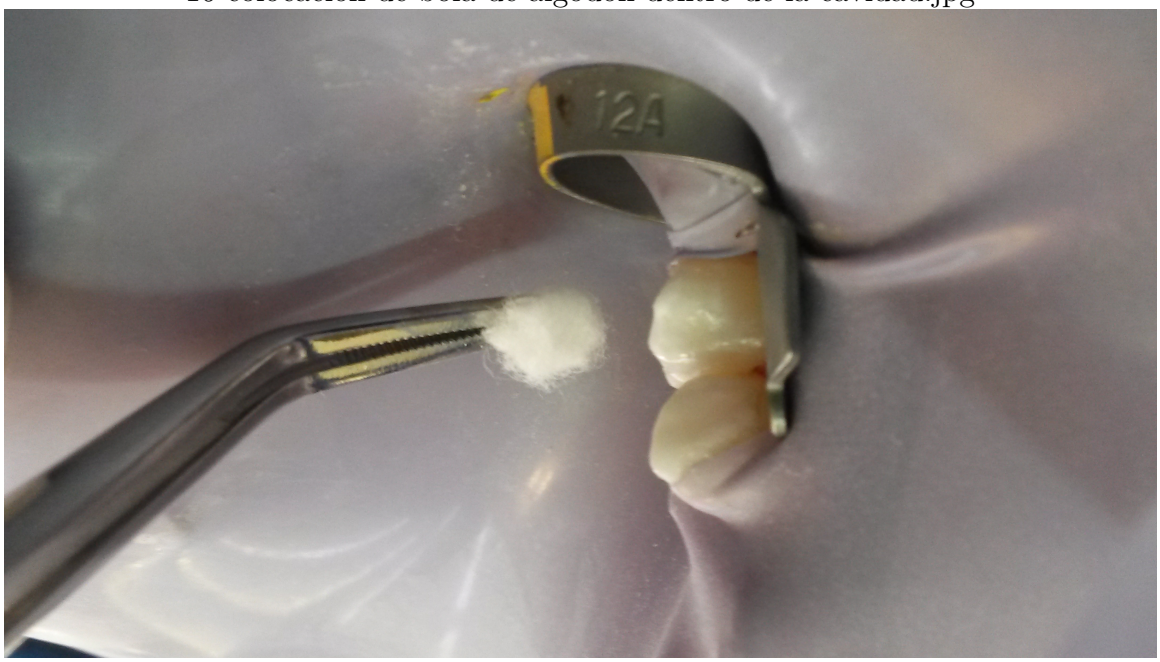

Figura 21. Colocación de bola de algodón dentro de la cavidad

17 diente obturado con MTA.jpg

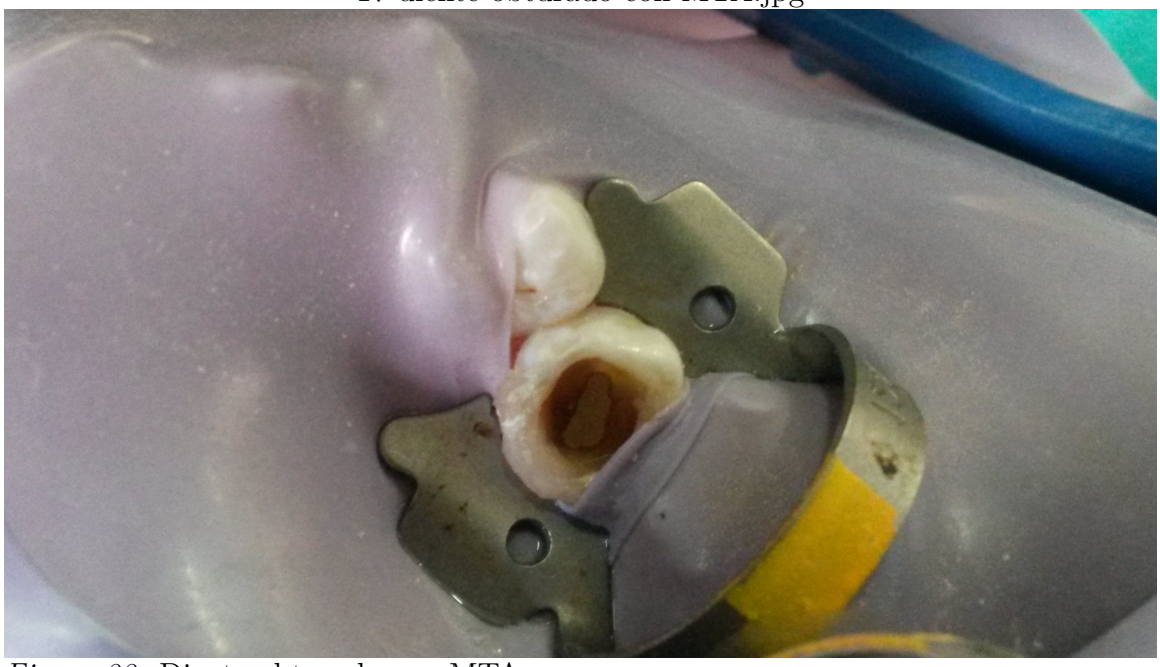

Figura 22. Diente obturado con MTA

20 ionomero de vidrio ketac molar.jpg

Figura 23. Ionómero de vidrio ketac molar

21 diente obturado con ionomero de vidrio.jpg

Figura 24. Diente obturado con ionómero de vidrio

22 radiografia final.jpg

Figura 25. Radiografía final

En la cita siguiente se realizó el tallado y la toma de impresión de la corona, en la cita siguiente a esa se realizó la prueba en metal en oclusión, en lateralidad y se comprobó el sellado marginal, después se realizó la prueba en cerámica comprobando los puntos de contacto y la oclusión para terminar con la cementación de la corona acabada.(Ver figura 26)(Ver figura 27)(Ver figura 28)(Ver figura 29)(Ver figura 30)(Ver figura 31)(Ver figura 32)(Ver figura 33)(Ver figura 34)(Ver figura 35)(Ver figura 36)(Ver figura 37)(Ver figura 38)(Ver figura 39)(Ver figura 40)(Ver figura 41)(Ver figura 42)

23 diente tallado.jpg

Figura 26. Diente tallado

24 material de impresion.jpg

Figura 27. Material de impresión

25 toma de impresion.jpg

Figura 28. Toma de impresión

26 impresion 1er paso.jpg

Figura 29. Impresión 1er paso

27 material de impresion 2do paso.jpg



Figura 30. Material de impresión 2do paso

28 colocacion del material 2do paso.jpg

Figura 31. Figura 28 colocación del material 2do paso

29 toma de impresion 2do paso.jpg

Figura 32. Toma de impresión 2do paso

30 impresion y modelo de estudio.jpg

Figura 33. Impresión y modelo de estudio

31 prueba en metal.jpg

Figura 34. Prueba en metal

32 prueba en metal.jpg

Figura 35. Prueba en metal

33 prueba de porcelana.jpg

Figura 36. Prueba de porcelana

34 prueba de porcelana.jpg

Figura 37. Figura 34 prueba de porcelana

35 corona terminada.jpg

Figura 38. Corona terminada

36 limpieza del diente previa a la cementacion de la corona.jpg

Figura 39. Figura 36 limpieza del diente previa a la cementación de la corona

37 cemento meron.jpg



Figura 40. Cemento meron

38 colocacion del cemento dentro de la corona.jpg

Figura 41. Colocación del cemento dentro de la corona

39 corona cementada.jpg

Figura 42. Corona cementada

4.2.1. Paciente $N°2$ perforación de conducto. En este paciente ya se había realizado la apertura y la preparación de los conductos del diente 2.6 cuando ocurrió la perforación, se habían encontrado dos de los tres conductos radiculares que suelen presentan los dientes 2.6, el tercero se encontraba calcificado y al tratar de permeabilizarlo se produce la perforación a nivel del tercio medio, hubo un sangrado abundante por lo cual se coloca una lima y se toma una radiografía con la técnica de bramante, con la cual se confirma la perforación en el tercio medio.(Ver figura 43)(Ver figura 44)

42 perforacion de conducto.jpg

Figura 43. Perforación de conducto

44 localizacion de la perforacion.jpg

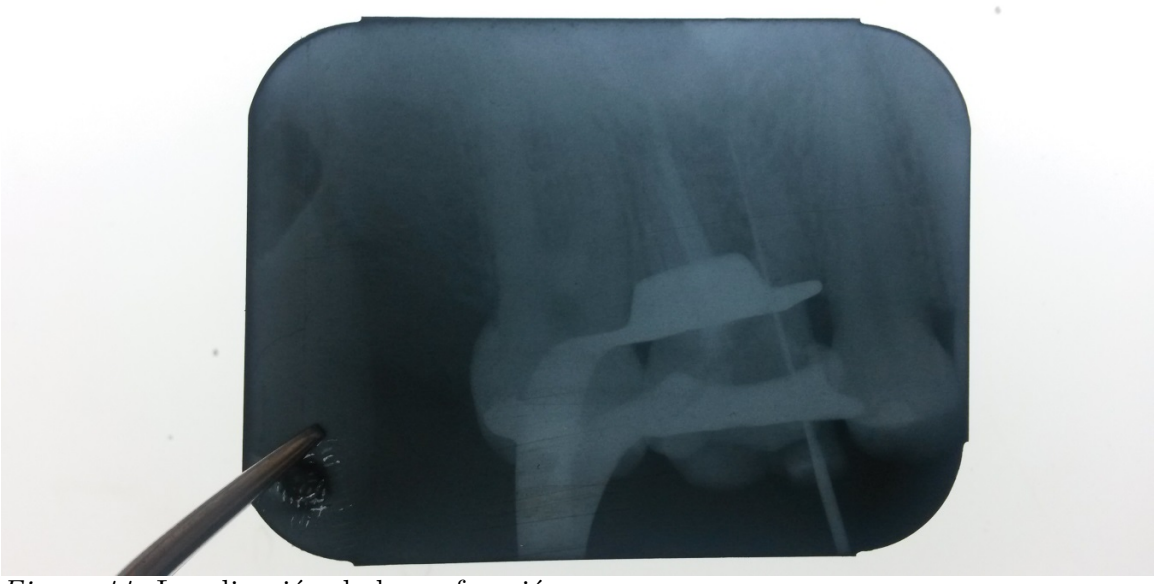

Figura 44. Localización de la perforación

se lava con abundante suero fisiológico y se procede a la colocación de hidróxido de calcio durante ocho días.(Ver figura 45)

43 irrigacion con clorhexidina.jpg

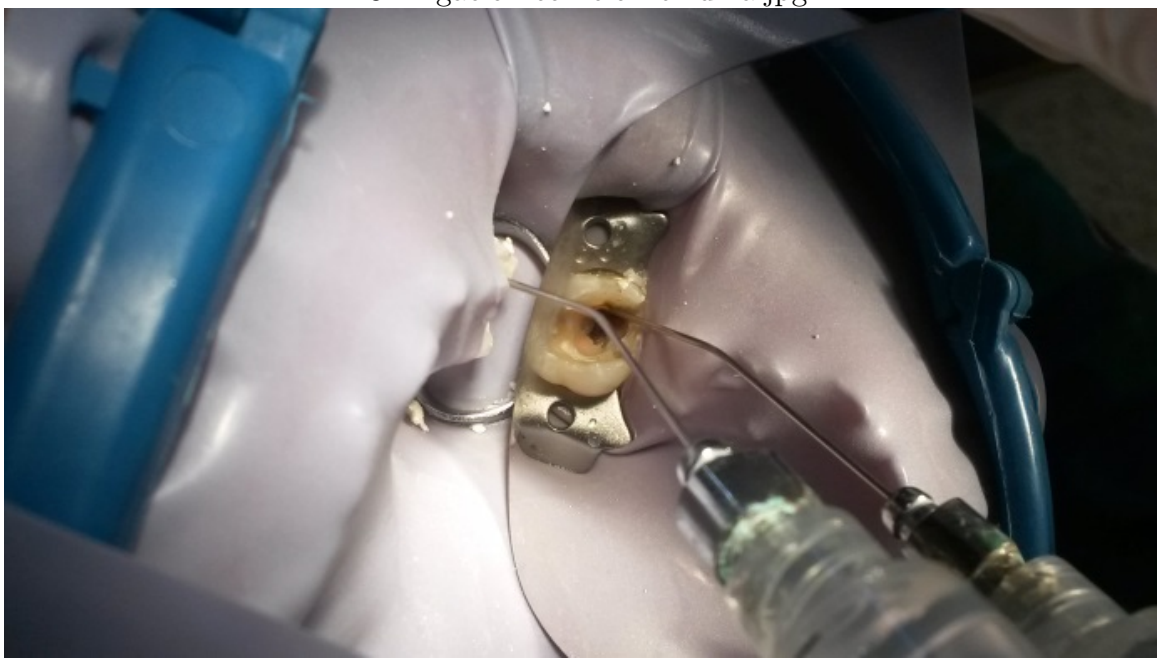

Figura 45. Irrigación con clorhexidina

En la siguiente cita se procede a sellar la perforación mediante la colocación del MTA, para este paciente se realizó el mismo protocolo de colocación de MTA,se procedió a lavar con clorhexidina y a secarlo con conos de papel estériles, una vez seco, se mezcló el MTA y con un porta amalgama se lo llevó a la cavidad.(Ver figura 46)(Ver figura 47)(Ver figura 48)

45 preparacion del MTA.jpg

Figura 46. Preparación del MTA

46 toma del material con porta amalgama.jpg

Figura 47. Toma del material con porta amalgama

47 colocacion del material sobre la comunicacion.jpg

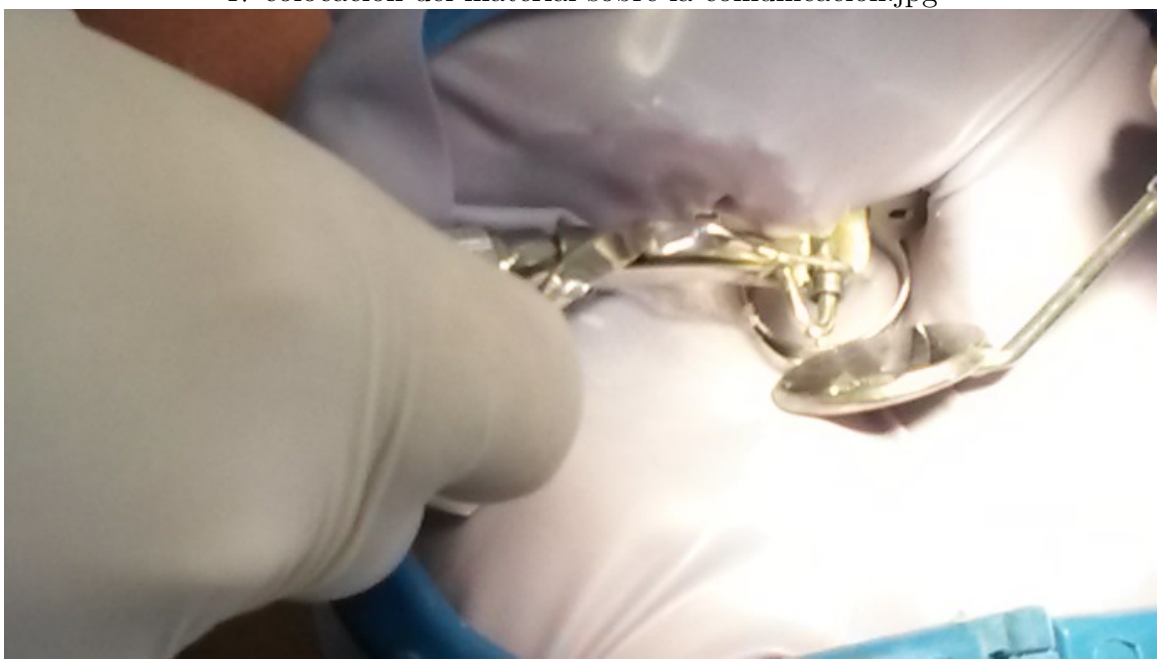

Figura 48. Colocación del material sobre la comunicación

Ya que la perforación era pequeña se la condenso con condensadores verticales y con conos de papel.(Ver figura 49)(Ver figura 50)

48 condensacion del material con conos de papel.jpg

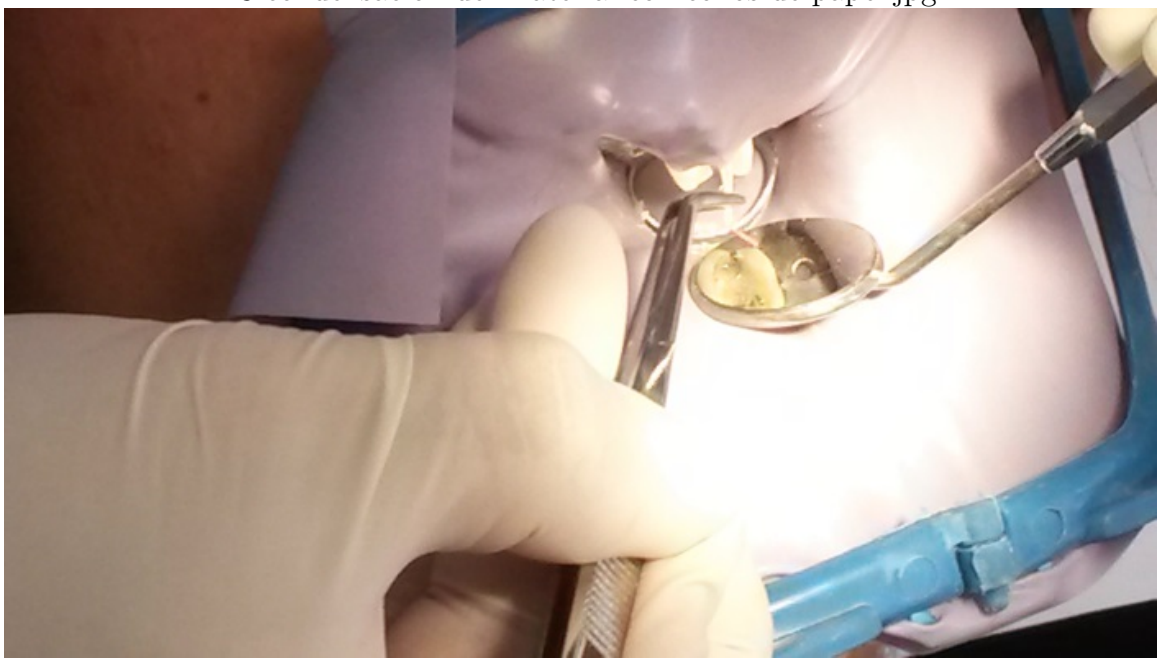

Figura 49. Condensación del material con conos de papel

49 condensacion del material con condensadores.jpg

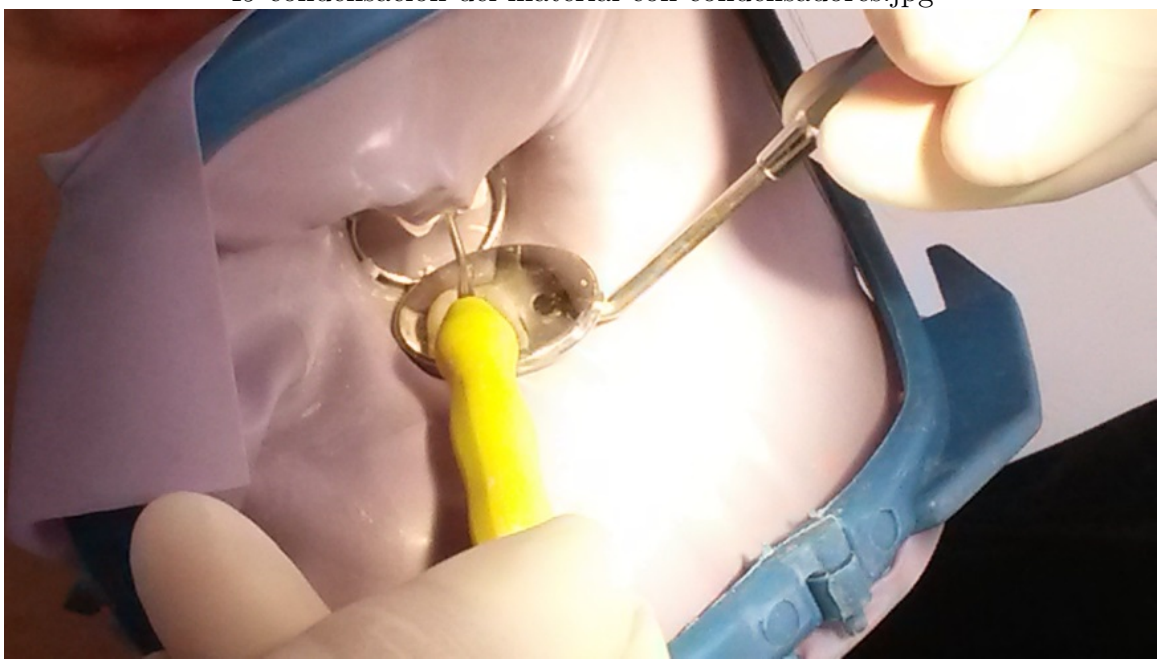

Figura 50. Condensación del material con condensadores

después de retirar los excesos, se dejó una bolita de algodón húmeda para lograr el fraguado del material, en citas posteriores el estudiante encargado de tratar al paciente finalizo el tratamiento de conductos y procedio a realizar la rehabilitación.(Ver figura 51)(Ver figura 52)

50 comunicacion sellada.jpg

Figura 51. Comunicación sellada

51 radiografia final.jpg

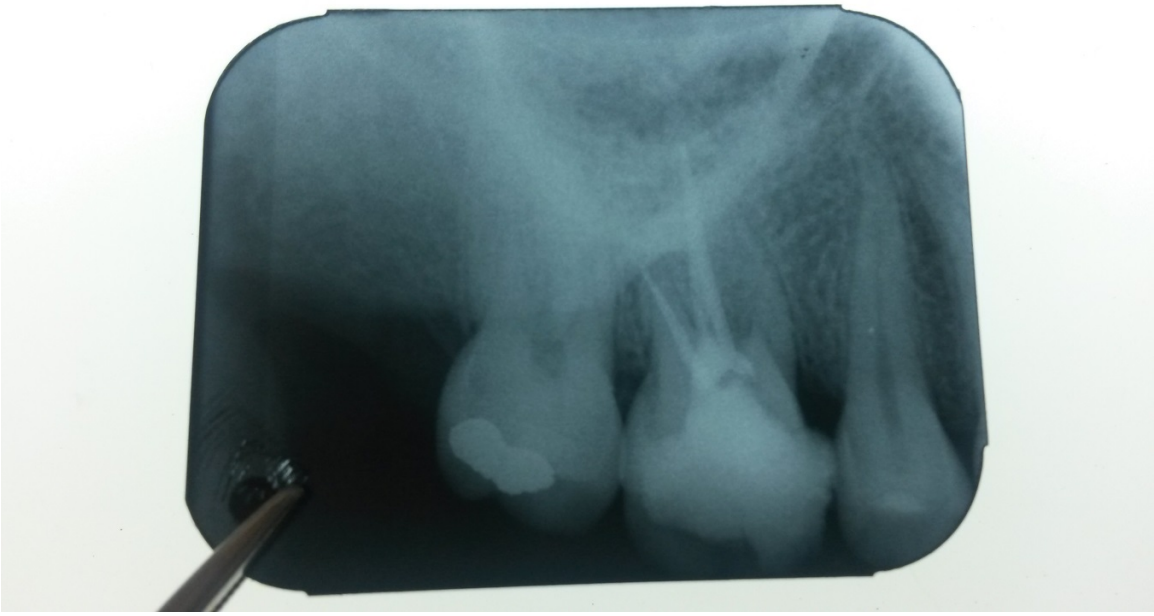

Figura 52. Radiografía final

4.2.2. Paciente $N°3$ perforación de piso de cámara. Este paciente presentaba una restauración muy profunda en el diente 3.6 que dificultaba encontrar la entrada de los conductos radiculares, durante la búsqueda se desgasto la restauración y se creó una perforación que produjo la comunicación entre el piso de cámara pulpar, el hueso y ligamento periodontal, a nivel de la furca.(Ver figura 53)

54 perforacion de piso de camara.jpg

Figura 53. Perforación de piso de cámara

Una vez reconocido el accidente, se procedio a lavar con abundante suero fisiológico para controlar el sagrado y se colocó hidróxido de calcio mezclado con suero fisiológico. En la siguiente cita a los ocho días, se procedió a retirar el hidróxido de calcio y a colocar el mineral trióxido, una vez que la cavidad estuvo limpia después de haberla lavado con clorhexidina al 0.12 %, se preparó el material, mezclándolo con suero fisiológico.(Ver figura 54)

55 mezcla del material con suero fisiologico.jpg



Figura 54. Mezcla del material con suero fisiológico

y se lo colocó en el lugar de la perforación mediante un porta amalgama, se lo condensó con bolitas de algodón realizando una presión leve, después se retiraron los excesos y se colocó una bolita de algodón húmeda para favorecer el fraguado del MTA y se selló provisionalmente el diente.(Ver figura 55)(Ver figura 56)(Ver figura 57)(Ver figura 58)(Ver figura 59)(Ver figura 60)

56 colocacion del material en la camara pulpar.jpg

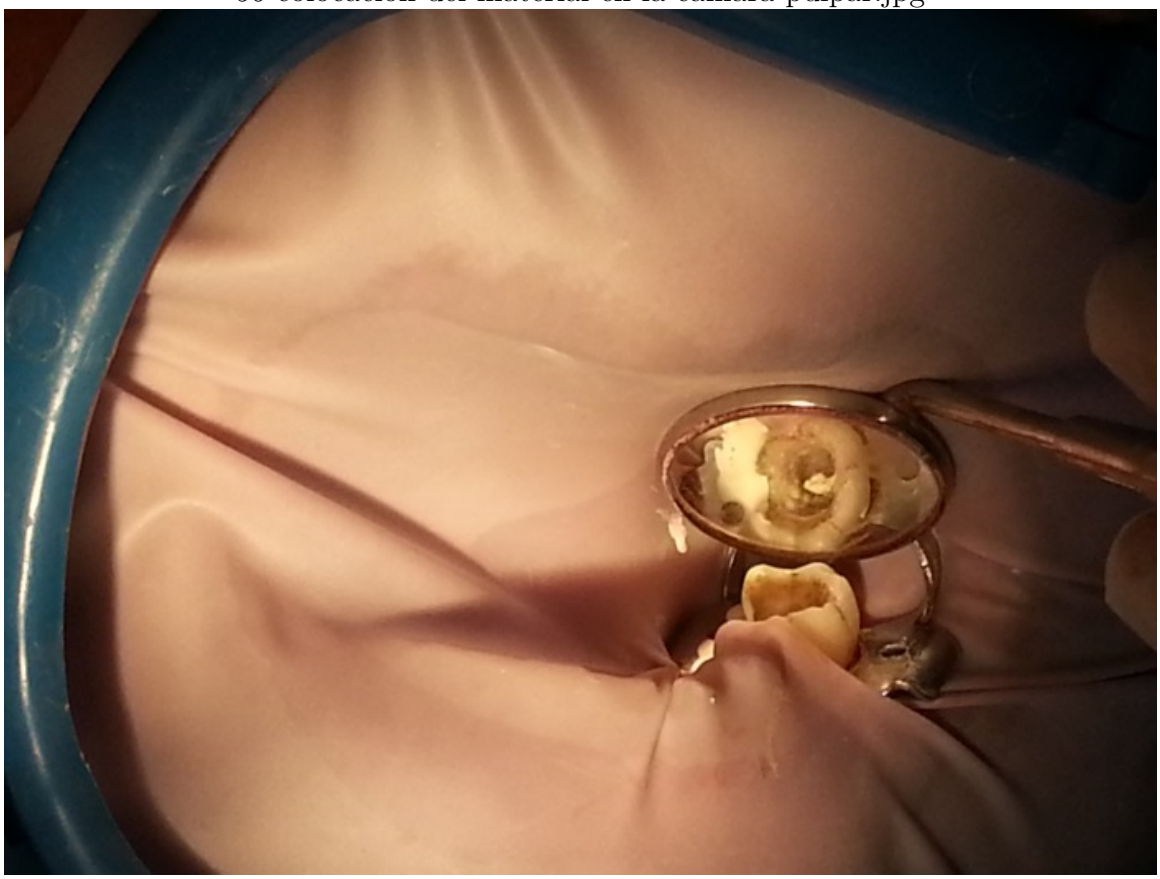

Figura 55. Colocación del material en la cámara pulpar

57 condensacion del material con bola de algodon.jpg

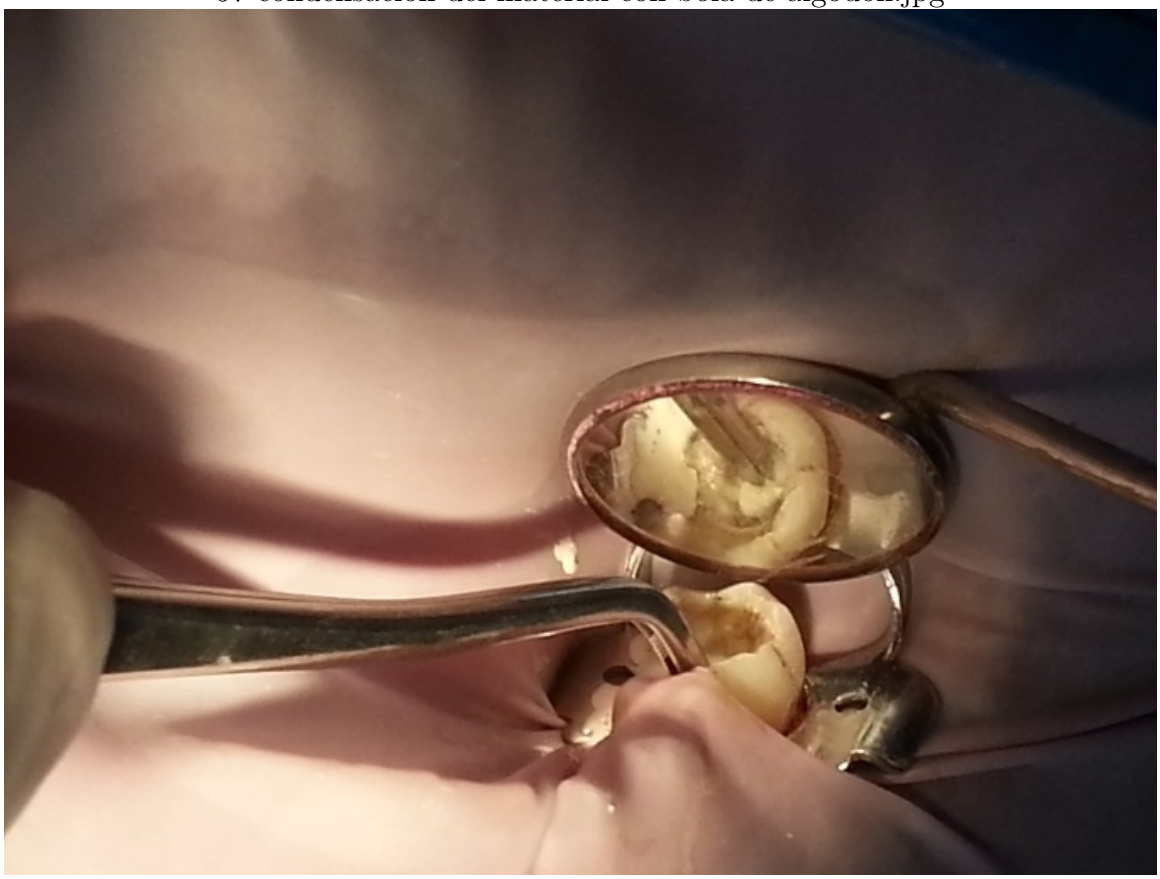

Figura 56. Condensación del material con bola de algodón

58 retiro de excesos.jpg

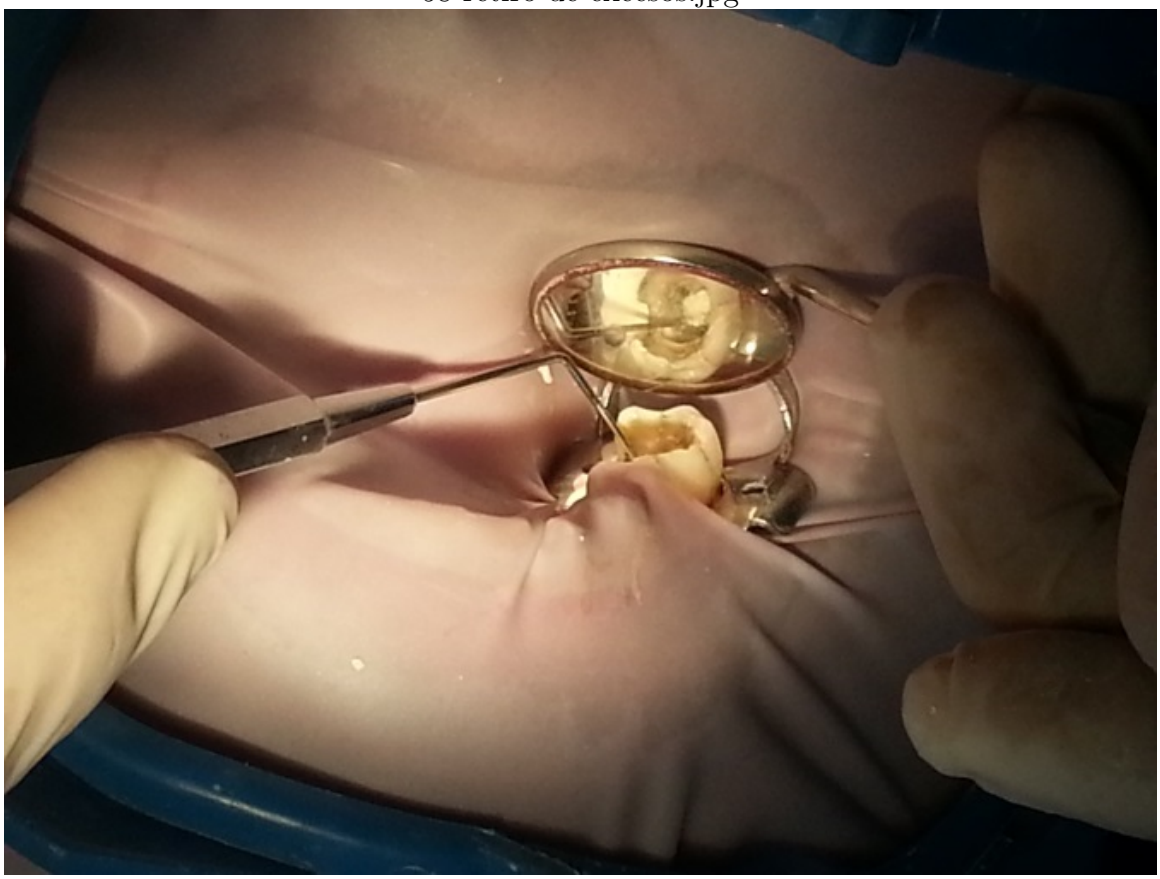

Figura 57. Retiro de excesos

59 perforacion sellada.jpg

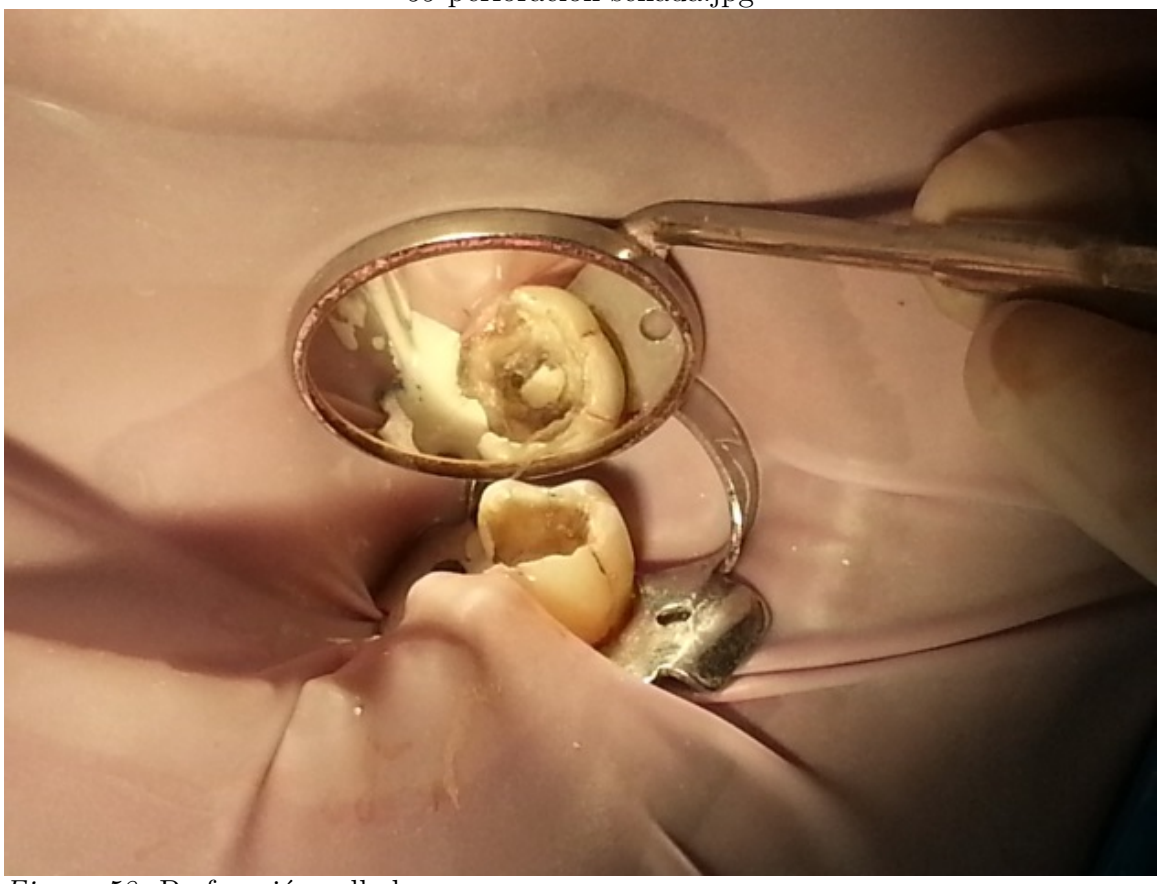

Figura 58. Perforación sellada

60 colocacion de bola de algodon humeda.jpg

Figura 59. Colocación de bola de algodón húmeda

61 radiografia final.jpg

Figura 60. Radiografía final

Se realizaron controles radiográficos meses después de los tratamientos, para evaluar el estado de las piezas dentales.(Ver figura 61)(Ver figura 62)(Ver figura 63)(Ver figura 64)(Ver figura 65)

40 control radiografico 1 mes.png

Figura 61. Control radiográfico 1 mes

41 control radiografico 2 meses.png

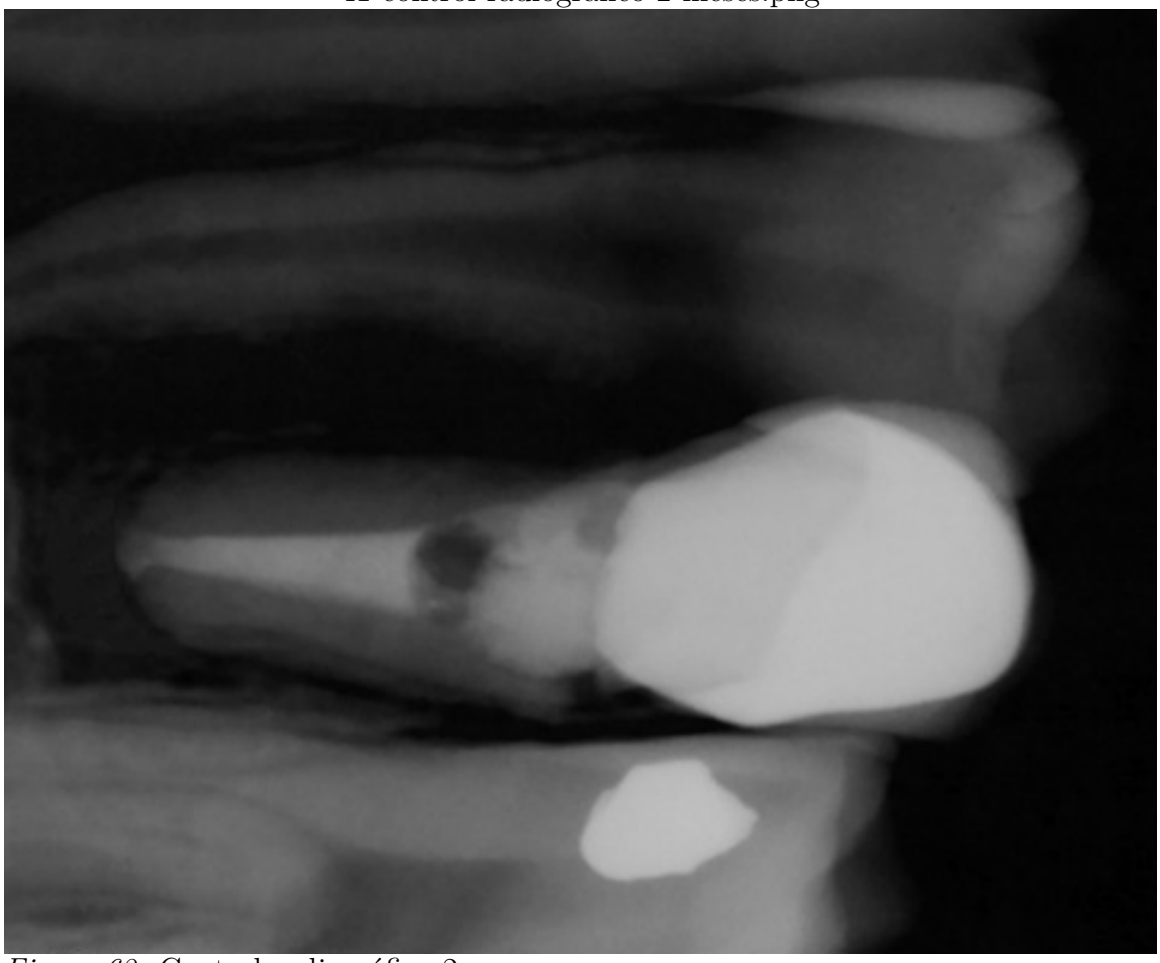

Figura 62. Control radiográfico 2 meses

52 control radiografico 3 meses.png

Figura 63. Control radiográfico 3 meses

53 control radiografico 3 meses.png

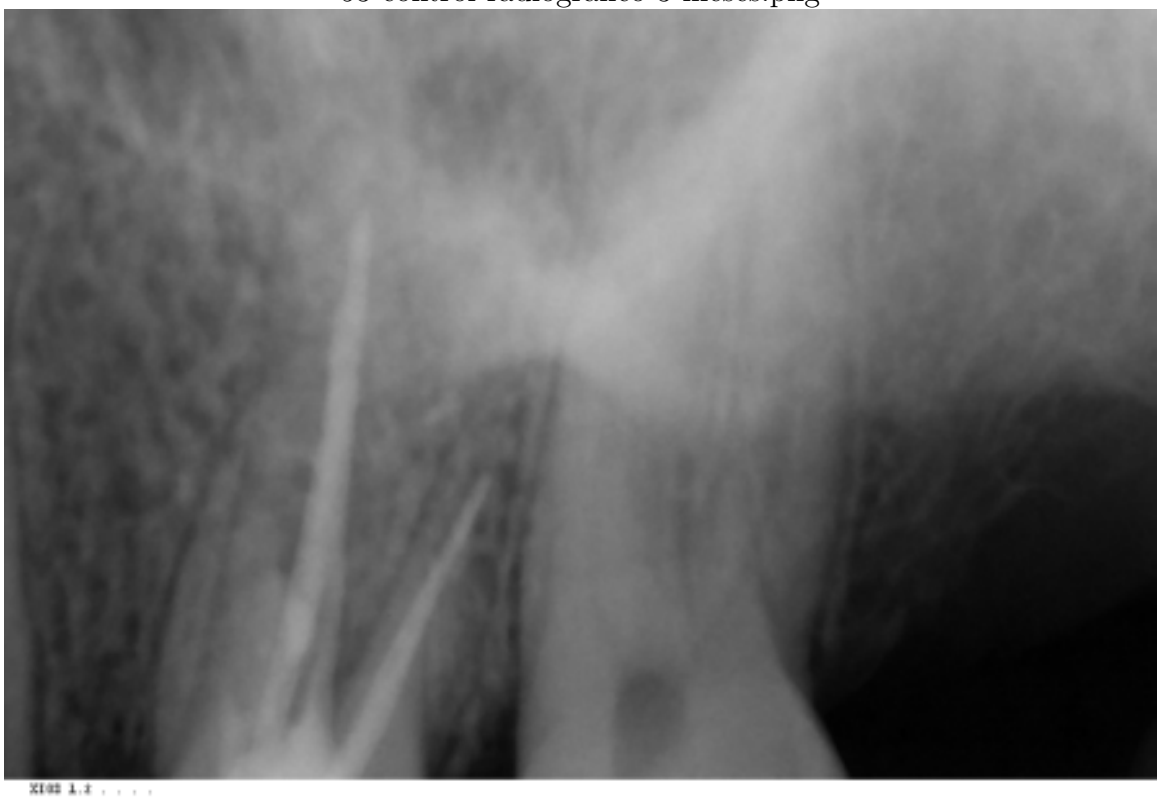

Figura 64. Control radiográfico 3 meses

62 control radiografico 1 mes.png

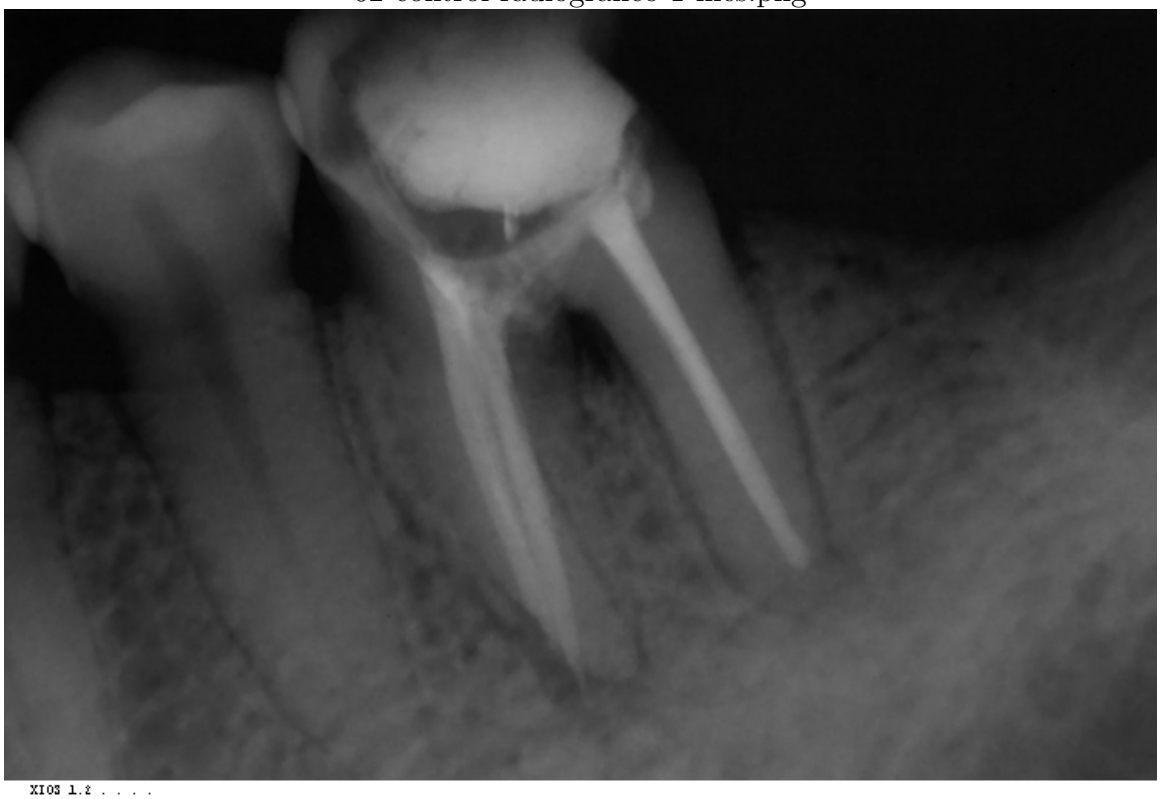

Figura 65. Control radiográfico 1 mes

5. CAPITULO IV

5.1. Discusión

Los resultados a corto plazo de la colocación del MTA en los diferentes pacientes fueron satisfactorios, no se reportó ninguna sintomatología inmediata que indicara algún proceso inflamatorio debido al material a pesar de que este se encontrara directamente sobre tejido periraducular y tejido óseo, así como lo reportaron varios autores las propiedades reparativas del mineral trióxido agregado eran inducir la mineralización con mínima inflamación (Parirokh y Torabinejad, 2010b) Se encontró notable fragilidad en las piezas tanto en las perforaciones y en el ápice abierto, confirmando lo que señalo Gutman a cerca de la incapacidad de los dientes con ápices inmaduros para soportar las tensiones masticatorias. Los resultados radiográficos encontrados a los 3 meses fueron también satisfactorios, sin embargo los dientes con perforaciones selladas no han sido rehabilitados aun, pudiendo resultar en fracaso. Durante la técnica de colocación del MTA para perforaciones se siguió el protocolo establecido por Simón en el que indicaba la previa obturación de los conductos radiculares para cerrar la comunicación después, se combinó la técnica de Leonardo en la que sugiere la medicación intraconducto de hidróxido de calcio pero se condenso el material según Simón con conos de papel o condensadores verticales obteniendo un resultado satisfactorio, de tal manera que las técnicas se pudieron acoplar a las necesidades de cada paciente. Aunque no se utilizó hipoclorito de sodio para irrigar, tampoco se utilizó ningún quelante ni detergente para evitar la pérdida de las propiedades selladoras del MTA. (Parirokh y Torabinejad, 2010b) Se utilizó hidróxido de calcio como medicación intraconducto como tratamiento previo en todos los casos para eliminar bacterias y lo sposibles residuos tóxicos remanentes en el conducto, a pesar de haberse reportado la perdida de las capacidades selladoras y un aumento

de la extrusión del MTA en estudios (Parirokh y Torabinejad, 2010b), durante el caso las comunicaciones se pudieron resolver sin ningún problema así como también el ápice abierto, reforzando el argumento de que el uso de hidróxido de calcio podría llegar a mejorar el sellado, además de proporcionar las capacidades antibacterianas (Gutmann, James and Lovdah, 2012). Se rellenó completamente el conducto radicular del diente con ápice abierto para mejorar la resistencia del diente a las fuerzas masticatorias ya que según Gutman el MTA inhibe la destrucción de colágeno tipo I haciendo al diente más resistente. Se utilizó un porta amalgama para llevar el MTA dentro de la cavidad, a pesar de Simón describiera en su técnica el uso de MTA gun, como dispositivo de elección para trasportar el material, sin embargo debido a su alto costo y a su difícil obtención, se optó por utilizar instrumental más accesible para el operador.

5.2. Conclusiones

- La aplicación del mineral trióido agregado en la solución de accidentes como la perforación de conducto radicular, perforaci'on de piso de cámara pulpar y ápice inmaduro se realizó de manera exitosa, aunque su manejo clínico es dificil y requiere de práctica por parte del operador, gracias a sus capacidades tanto reparadoras como selladoraa,su baja solubilidad y su alta resistencia se logró evitar la pérdida del diente sometido a tratamiento.
- El mineral trióxido agregado se utiliza en la práctica odontológica para sellar perforaciones, realizar pulpotomías, en protección pulpar directa, en ápices inmaduros, para la obturación de conductos, en reabsorciones y retro obturación.
- Las principales causas de perforación de conducto radicular y de cámara pulpar son el mal manejo de fresas y limas durante el tratamiento de endodoncia, dado por la falta de conocimiento de la anatomía dental.

- El manejo clínico del mineral trióxido agregado requiere de entrenamiento y experiencia además, su alto costo y su difícil obtención, limitan su uso dentro de la práctica odontológica.
- El diagnóstico pertinente es la herramienta más importante para poder sobrellevar las complicaciones que pueden ocurrir en los tratamientos odontológicos, ya que permite un tratamiento oportuno permitiendo el éxito dentro del tratamiento a largo plazo.

5.3. Recomendaciones

- Se recomienda la utilización del mineral trióxido agregado en la solución de accidentes durante el tratamiento de endodoncia.
- Se recomienda realizar un control a largo plazo de los pacientes para poder evaluar las propiedades del mineral trióxido agregado a lo largo del tiempo.
- Se recomienda realizar un estudio que abarque más casos sobre la aplicación de mineral trióxido agregado.

Apéndice

Anexo 1

Formato utilizado del consentimiento informado. A través del presente, declaro y manifiesto, en pleno uso de mis facultades mentales, libre y espontáneamente y en consecuencia AUTORIZO al Doctor más abajo identificado, lo siguiente: He sido informado/a y comprendo la necesidad y fines de ser atendido/a por el especialista más abajo reseñado. He sido informado/a de las alternativas posibles del tratamiento. Acepto la realización de cualquier prueba diagnóstica necesaria para el tratamiento médico, incluyendo la realización de estudios radiográficos y analíticos, interconsultas con cualquier otro servicio médico y en general, cualquier método que sea propuesto en orden a las consecuencias de los fines proyectados y conocer el estado general de mi Salud. Comprendo los posibles riesgos y complicaciones involucradas en los tratamientos odontológicos, y que en mi caso la duración de estos fenómenos, no está determinada, pudiendo ser irreversible. Comprendo que no existen garantías sobre el resultado exacto de los tratamientos proyectados. Conciento a que se tomen fotografías o registros en otros tipos de soporte audivisual, antes, durante y después del tratamiento, para facilitar el avance del conocimiento científico y la docencia. En todos los casos sera resguardada la identidad del/de la paciente. Doy mi consentimiento al Doctor y por ende al estudiante de la Clínica de la Universidad internacional del Ecuador que él designe, a realizar el tratamiento pertinente puesto que sé que es por mi propio interés.

Nombre del Estudiante y Firma:

Firma del Paciente:

6. Referencias

Gutmann, James and Lovdah, P. (2012). *Solucion de Problemas de Endodoncia.* (5ta ed.). Barcelona: Elsevier Mosby.

Leonardo, M. R., y Leonardo, R. d. T. (2009). *Endodoncia: Conceptos Basicos y Recursos tecnológicos.* (1ra ed.). Sao Paulo: Artes Medicas.

Parirokh, M., y Torabinejad, M. (2010a, enero). Mineral trioxide aggregate: a comprehensive literature review–Part I: chemical, physical, and antibacterial properties. *Journal of endodontics*, *36*(1), 16–27. Descargado de `http://www.jendodon.com/article/S0099239909007663/fulltext` doi: 10.1016/j.joen.2009.09.006

Parirokh, M., y Torabinejad, M. (2010b, marzo). Mineral trioxide aggregate: a comprehensive literature review–Part III: Clinical applications, drawbacks, and mechanism of action. *Journal of endodontics*, *36*(3), 400–13. Descargado de `http://www.jendodon.com/article/S0099239909007699/fulltext` doi: 10.1016/j.joen.2009.09.009

Pineda, Marta; Silva, Manuel; Salcedo, Doris; Castro, Antonia; Terán, Liliana; Cárdenas, Eduardo; Ochoa, Julio; Gaitán, J., y Velásquez1, W. (2007). Uso clínico del agregado de trióxido mineral (MTA) en el tratamiento de lesiones periapicales y perforaciones radiculares. *Odontol. Sanmarquina*, *10*(21 - 24), 4.

Scarparo, R. K., Dondoni, L., Böttcher, D. E., Grecca, F. S., Rockenbach, M. I. B., y Batista, E. L. (2011, agosto). Response to intracanal medication in immature teeth with pulp necrosis: an experimental model in rat molars. *Journal of endodontics*, *37*(8), 1069–73. Descargado de `http://www.jendodon.com/article/S009923991100608X/fulltext` doi: 10.1016/j.joen.2011.05.014

Schmoldt, S. J., Kirkpatrick, T. C., Rutledge, R. E., y Yaccino, J. M. (2011, octubre). Reinforcement of simulated immature roots restored with composite resin, mineral trioxide aggregate, gutta-percha, or a fiber post af-

ter thermocycling. *Journal of endodontics*, *37*(10), 1390–3. Descargado de http://www.jendodon.com/article/S0099239911008338/fulltext doi: 10.1016/j.joen.2011.07.001

Simon, Stephanie and Pertot, W. (2008). *Reanudación del Tratamiento Endodóntico.* (1ra ed.). Barcelona: Quintessence books.

Torabinejad, M., y Parirokh, M. (2010, febrero). Mineral trioxide aggregate: a comprehensive literature review–part II: leakage and biocompatibility investigations. *Journal of endodontics*, *36*(2), 190–202. Descargado de http://www.jendodon.com/article/S0099239909007705/fulltext doi: 10.1016/j.joen.2009.09.010

Tsesis, I., Rosenberg, E., Faivishevsky, V., Kfir, A., Katz, M., y Rosen, E. (2010, mayo). Prevalence and associated periodontal status of teeth with root perforation: a retrospective study of 2,002 patients' medical records. *Journal of endodontics*, *36*(5), 797–800. Descargado de http://www.jendodon.com/article/S009923991000138X/fulltext doi: 10.1016/j.joen.2010.02.012